- Copyright - Il Pensiero Scientifico Editore downloaded by IP 3.133.156.156 Mon, 29 Apr 2024, 10:39:14



[CASO CLINICO]

Ptosi palpebrale: il caso di A.

In un complesso quadro eziologico si è cercato di stabilire un protocollo diagnostico condiviso in ambito scientifico, al fine di identificare la natura della lesione responsabile della sintomatologia clinica.

Adriana Fumarola[1]
Caterina Radice[2]
Roberta Burnelli[2]
[1] Scuola di Specializzazione in Pediatria – Università di Ferrara
[2] SSD Oncoematologia Pediatrica – Azienda Ospedaliero-Universitaria Sant'Anna di Ferrara

A. è un bambino di 4 anni e 6 mesi, in abituale buona salute. Giunge alla nostra attenzione in Pronto Soccorso pediatrico, inviato dal medico curante per sospetta Paralisi di Bell. La mamma riferisce comparsa di minima ptosi palpebrale sinistra persistente da circa un mese e successiva ad un'infezione delle prime vie respiratorie; segnala inoltre una minima alterazione del comportamento con tendenza all'irritabilità nelle ultime settimane, dato da lei interpretato come conseguente a nuove dinamiche familiari. A. è nato a termine, da taglio cesareo programmato; adattamento neonatale regolare, non problemi perinatali. Parenti di primo grado in buona salute; esposizione a fumo di tabacco. →

- Copyright - Il Pensiero Scientifico Editore downloaded by IP 3.133.156.156 Mon, 29 Apr 2024, 10:39:14

Nel tentativo di identificare la natura della lesione responsabile e la sua localizzazione, ripercorriamo velocemente la storia di A.

Alla valutazione clinica, A. presenta buone condizioni generali, ptosi palpebrale sinistra e miosi omolaterale; l'obiettività cardiocircolatoria risulta regolare e al torace non si apprezzano rumori patologici. L'addome si presenta trattabile, senza masse palpabili clinicamente, con milza e fegato nei limiti. La valutazione oculistica esclude patologie di pertinenza dell'occhio; la visita neurologica pediatrica evidenzia la nota ptosi palpebrale sinistra con anisocoria, con motilità oculare estrinseca indenne, assenza di asimmetria funzionale dei muscoli facciali; riflessi osteotendinei presenti e simmetrici, prove cerebellari negative, non deficit di forza né di sensibilità. Alla luce della valutazione clinica generale e neurologica specialistica, il sospetto di Paralisi di Bell viene meno, a favore invece di una Sindrome di Bernard-Horner (SBH).

Figura 1. Rx torace di A. Processo espansivo di oltre 13 cm in sede mediastinica sinistra con dislocazione controlaterale e armonica compressione a largo raggio tracheo-bronchiale; opacamento verosimilmente pleurico in sede basale laterale omolaterale.

Nel tentativo di identificare la natura della lesione responsabile e la sua localizzazione, ripercorriamo velocemente la storia di A. La sua è una SBH acquisita, comparsa in benessere, senza traumi o interventi chirurgici che possano giustificarne l'origine né altra sintomatologia neurologica che possa ricondurre a danno ipotalamico, del tronco encefalico o del tratto cervicale. Ricordando il lungo e complesso decorso della via simpatica pupillare, con il suo stretto rapporto con l'apice polmonare e le strutture del collo, rivalutiamo A.; ad un più attento e mirato esame clinico emerge una minima ipofonesi del campo polmonare sinistro ed in fossetta sovraclaveare sinistra si mette in evidenza la presenza di tumefazione dura. La radiografia del torace (Figura 1) mette in luce una voluminosa massa all'emitorace sinistro, con importante deviazione della trachea. La TC toraco-addominale conferma la presenza di un'estesa neoformazione mediastinica solida, del diametro massimo di oltre 13 cm, a struttura disomogenea, con estensione mediale all'interno del canale vertebrale, compressione e dislocazione controlaterale del midollo spinale e allargamento del forame di coniugazione D2-D3; compressione e dislocazione controlaterale anche di trachea, mediastino e strutture vascolari, presenza di plurime nodularità parenchimali solide a carico del parenchima polmonare di destra, la maggiore di circa 5 mm. Con l'obiettivo di riconoscere la natura della massa, si esegue un'agobiopsia ecoguidata in analgosedazione e successivamente, per il mancato reperimento di materiale diagnostico, una biopsia a cielo aperto nonostante l'elevato rischio anestesiologico. Nella stessa seduta operatoria eseguiamo anche aspirato di sangue midollare e biopsia osteo-midollare in due sedi che escludono l'infiltrazione da parte di cellule maligne. Nel sospetto di neuroblastoma, effettuiamo il dosaggio dell'acido vanilmandelico e acido omovanillico che risultano nella norma. Il referto istologico infine depone per "neoplasia maligna indifferenziata a piccole cellule rotonde, compatibile con sarcoma di Ewing extra-scheletrico", peraltro non sostenuto dalla presenza delle traslocazioni geniche note riconducibili alla famiglia dei sarcomi indifferenziati e dei sarcomi di Ewing, negativa all'analisi molecolare. A completamento diagnostico eseguiamo una rachicentesi esplorativa, senza riscontro di cellule neoplastiche nel liquor, una RM cranio-spinale senza evidenza di localizzazioni metastatiche nonostante la localizzazione della massa primitiva all'interno del canale vertebrale ed una scintigrafia globale scheletrica con tecnezio, senza riscontro di lesioni ossee.

- Copyright - Il Pensiero Scientifico Editore downloaded by IP 3.133.156.156 Mon, 29 Apr 2024, 10:39:14

A. è ora pronto per iniziare il trattamento chemioterapico secondo quanto indicato per "la famiglia dei sarcomi di Ewing extraossei" all'interno del protocollo AIEOP (Associazione Italiana di Ematologia ed Oncologia Pediatrica)-EPSSG (European Pediatric Soft Tissue Sarcoma Study Group)-RMS 2005; dopo nove cicli di chemioterapia e 24 sedute di radioterapia sulla sede di malattia (43,2 Gy), si esegue l'intervento chirurgico di asportazione della massa, con exeresi macroscopicamente completa. L'analisi del materiale operatorio mostra l'assenza di infiltrazione da parte di neoplasia vitale. Il passo successivo è il completamento terapeutico con autotrapianto mediante chemioterapia ad alte dosi e reinfusione di cellule staminali emopoietiche autologhe. Al termine di questo lungo e complesso percorso terapeutico A. si presenta in condizioni generali abbastanza buone, senza segni di malattia vitale residua, ma nonostante tutto presenta ancora la nota asimmetria oculare sinistra.

Fisiopatologia ed epidemiologia

La Sindrome di Bernard-Horner è un disordine della via oculo-simpatica (vedi Box) e si caratterizza per la presenza della triade sintomatologica: ptosi palpebrale, miosi e anidrosi ipsilaterale[1]. Descritta inoltre la presenza di enoftalmo. Nella fase iniziale della lesione possono anche associarsi rossore ed ipertermia della cute dell'emivolto omolaterale. La ptosi palpebrale è generalmente minima e pertanto definita come pseudoptosi; ciò la differenzia dalle ptosi palpebrali derivanti dalla compromissione della branca oftalmica del nervo trigemino che risultano più evidenti in quanto secondarie a disfunzione del muscolo elevatore della palpebra.

La sintomatologia clinica della SBH è spiegata dall'interruzione, a qualsiasi livello, della via simpatica-pupillare, con perdita d'innervazione del muscolo dilatatore della pupilla, del muscolo tarsale superiore e perdita dell'azione simpatica vasocostrittoria e di controllo sulle ghiandole sudoripare. Ciò determina prevalenza del parasimpatico, con conseguente miosi e vasodilatazione periferica (rossore e calore della cute dell'emivolto omolaterale), pseudoptosi palpebrale e anidrosi ipsilaterale.[2] L'incidenza della SBH in età pediatrica è bassa; si stima infatti sia di 1,42/100.000 pazienti con età inferiore ai 19 anni.[2,3] La diagnosi è prevalentemente clinica; tuttavia lo studio tramite indagini strumentali quali radiogrammi, TC/RMN è essenziale nel delineare la natura e l'estensione della patologia sottostante, responsabile del danno a carico della via simpatica pupillare.[4] Le lesioni responsabili della SBH possono avvenire a livello centrale, a carico del primo neurone della via simpatica, a livello pre-gangliare (quindi del secondo neurone simpatico) oppure a livello post-gangliare (ovvero sul terzo neurone).[2,4,5] In termini anatomici, possono essere sede della lesione sia l'ipotalamo che il tronco encefalico, il midollo cervicale, il torace, il collo, la base del cranio e l'orbita. Si deduce che il riscontro di una SBH isolata ha uno scarso valore in termini di localizzazione della lesione e quindi dell'eventuale eziologia della sintomatologia clinica.

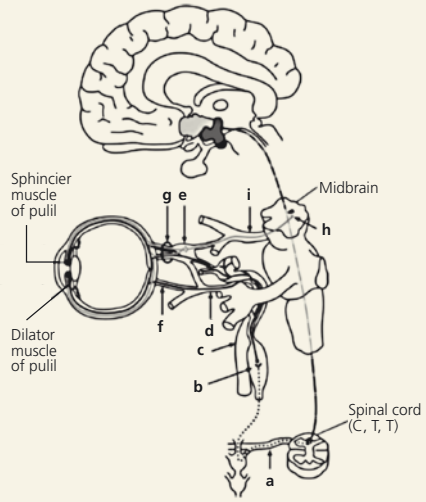

NORMALE ANATOMIA DELLA VIA OCULO-SIMPATICA

Neuroni di primo ordine (linea tratteggiata) prendono origine dall'ipotalamo postero-laterale, discendono lungo il tronco encefalico e il midollo spinale, terminando nei segmenti cervicale (C8) e toracico (T1-T2) dove ci sono i neuroni di secondo ordine (linea punteggiata). Questi decorrono lungo le radici spinali ventrali (a) e l'apice del polmone, poi lungo la catena simpatica cervicale e contraggono sinapsi nel ganglio cervicale superiore (b), subito al di sotto della base del cranio; da qui, i neuroni di terzo ordine (linea continua) viaggiano lungo la carotide (c) nel seno cavernoso e con la branca oftalmica (d) del quinto nervo cranico, si uniscono alla branca nasociliare del quinto nervo cranico o passano direttamente attraverso il ganglio ciliare (e), raggiungendo l'occhio come nervi ciliari lunghi (f) e corti (g). Nell'orbita, i neuroni di terzo ordine innervano il muscolo dilatatore della pupilla e il muscolo tarsale superiore (muscolo di Muller). Le fibre parasimpatiche pre-gangliari (linea grigia) hanno origine dal nucleo oculomotore accessorio (h), decorrono come nervo oculomotore (i), danno luogo a sinapsi nel ganglio ciliare e raggiungono l'occhio come nervi ciliari corti.[3]

- Copyright - Il Pensiero Scientifico Editore downloaded by IP 3.133.156.156 Mon, 29 Apr 2024, 10:39:14

Dal punto di vista eziologico, generalmente le cause della SBH in età pediatrica sono distinte in congenite e acquisite.

Eziologia e iter diagnostico

Dal punto di vista eziologico, generalmente le cause della SBH in età pediatrica sono distinte in congenite e acquisite. Esse, in termini di frequenza, sono pressoché sovrapponibili.[3] Per la forma congenita, la causa più comune è riconosciuta nei traumi alla nascita,[3] con compromissione del plesso brachiale; per gli stretti rapporti anatomici, le anomalie della arteria carotide interna possono anch'esse associarsi a SBH, così come le masse localizzate nel collo, quali il neuroblastoma o il timo ectopico.[2,3,4] Nelle forme congenite può essere presente anche un altro segno caratteristico, cioè l'eterocromia (riduzione omolaterale della pigmentazione iridea: Sindrome di Von Passow), in quanto la produzione melanocitica avviene in seguito a stimolazione simpatica.

Le cause di SBH acquisita sono molteplici, neoplastiche e non: tuttavia, secondo quanto riportato in letteratura, in età pediatrica l'eziologia neoplastica deve sempre essere sospettata fino a prova contraria.[2] In quest'ottica è opportuno ricordare che il tumore più frequentemente associato a SBH è il neuroblastoma: una SBH isolata è il primo segno di presentazione di un neuroblastoma in circa il 2% dei casi.[4] Seguono, in termini di frequenza, paraganglioma e ganglioneuroma; raro invece il tumore del timo. Le cause non neoplastiche, invece, comprendono complicazioni post-chirurgiche, dissezione arteriosa carotidea, traumi responsabili di paralisi del plesso brachiale, siringomielia, patologie polmonari come pneumotorace ed empiema toracico ed infezioni soprattutto virali.[4,6,7] A volte, tuttavia, non è possibile identificare l'eziologia e in

Tabella 1 - Sindrome di Bernard-Horner: classificazione eziologica[4,6,7,8,9]

Livello della lesione	Neuroni di I ordine	Neuroni di II ordine	Neuroni di III ordine
Eziologia	Malformazione di Arnold Chiari Meningite Tumori della base cranica Patologie demielinizzanti Lesioni ipotalamiche Traumi a carico del collo (fratture vertebrali, dissezione di arteria vertebrale) Tumori ipofisari Siringomielia	Traumi da parto con interessamento del plesso brachiale Costa cervicale Complicanze post-chirurgiche (tiroidectomia, tonsillectomia, ablazione tonsillare con radiofrequenza) Posizionamento di drenaggi toracici o di catetere venoso centrale Linfoadenopatie (linfoma di Hodgkin, leucemia, masse mediastiniche, tubercolosi) Ascesso mandibolare Lesione dell'orecchio medio Neuroblastoma	Infezioni da Herpes Zoster Dissezione carotide interna (associata generalmente a improvviso dolore all'emivolto o emicollo omolaterale) Agenesia della arteria carotide interna.

Tabella 2 - Masse mediastiniche: eziologia

Mediastino anteriore 30%	**Mediastino medio** 30%	**Mediastino posteriore** 40%
Linfomi (Hodgkin e non-Hodgkin)	Linfoadenopatie (infiammatorie e neoplastiche)	Neuroblastoma
Leucemie	Malformazioni broncopolmonari	Ganglioneuroblastoma
Cisti broncogene	Angiomi	Ganglioneuroma
Lipomi	Cisti pericardiche	Neurofibroma
Timomi	Lesioni esofagee	Cisti neurogene
Tumori a cellule germinali	Ernie iatali	Cisti broncogene
Gozzi ectopici		Meningocele toracico
Tumori tiroidei		Sarcoma di Ewing
		Linfoma
		Rabdomiosarcoma
		Ematopoiesi extramidollare

- Copyright - Il Pensiero Scientifico Editore downloaded by IP 3.133.156.156 Mon, 29 Apr 2024, 10:39:14

tal caso si parla di SBH idiopatica. Un'altra classificazione eziologica della SBH considera il livello ove è avvenuta la lesione (Tabella 1).

In questo complesso quadro eziologico si è cercato di stabilire un protocollo diagnostico condiviso in ambito scientifico, al fine di identificare la natura della lesione responsabile della sintomatologia clinica.[4] Dinanzi ad un bambino con i segni riconducibili a SBH è raccomandato eseguire un attento esame obiettivo generale che preveda la palpazione di collo, addome e ascelle, nella ricerca di masse obiettivabili clinicamente.[3,4] In caso di anamnesi negativa per trauma alla nascita, interventi chirurgici, altri traumi e in assenza di segni clinici che possano suggerire un'eziologia, è necessario proseguire con accertamenti diagnostici strumentali quali radiogramma del torace, ecografia cervicale e RMN di encefalo, collo e torace, indirizzati ad evidenziare a quale livello dei tre ordini di neuroni è localizzata la lesione. Le indagini laboratoristiche saranno utili, se non determinanti, nell'identificare l'eziologia della lesione medesima. Il dosaggio delle catecolamine urinarie e dei loro metaboliti (acido omovanillico e acido vanilmandelico) è dunque indispensabile, nell'ottica di identificare un neuroblastoma che, come detto precedentemente, rappresenta la neoplasia più frequentemente associata alla SBH. Bisogna tuttavia ricordare che lo studio urinario, da solo, è insufficiente per escludere tale neoplasia, nonostante circa il 90–95% dei pazienti con neuroblastoma abbia un aumento delle catecolamine urinarie. Il suo valore predittivo positivo è infatti elevato, ma la negatività dell'esame non esclude in maniera certa la presenza di neuroblastoma di piccole dimensioni.[4] A tal proposito è utile sottolineare che, nonostante la difficoltà pratica della raccolta delle urine nelle 24 ore, essa è più sensibile rispetto al dosaggio delle catecolamine su spot urinario e dunque da preferire. Valutando le ipotesi diagnostiche nell'ambito delle cause di masse mediastinico-toraciche (Tabella 2), potranno identificarsi esami laboratoristici mirati, anche se comunque l'esame istologico è indispensabile per una diagnosi definitiva.

Conclusioni

Il caso di A. si delinea come esempio di SBH acquisita, non traumatica, causata da una neoplasia toracica. Ancora una volta è rilevante come un'accurata anamnesi associata ad un attento esame obiettivo siano spesso essenziali nell'orientamento diagnostico. Nel nostro caso, la pseudoptosi (Figura 3), inizialmente interpretata erroneamente come asimmetria oculare in paralisi di Bell (Figura 4), associata ad anisocoria per miosi pupillare sinistra, configuravano una SBH isolata, unico segno clinico in assenza di altre manifestazioni di malattia. L'obiettività toracica ha suggerito le indagini strumentali dalle quale poi si è partiti per la definizione eziologica della malattia. Il caso di A. conferma come, in assenza di traumatismi e interventi chirurgici, l'origine neoplastica della ptosi palpebrale acquisita debba sempre essere sospettata. Il suo è un esempio di tumore toracico non frequente, molto esteso, che però ha dato un unico segno: la SBH, che – nonostante il lungo e faticoso iter terapeutico e il conseguimento di una regressione della malattia – persiste tuttora ■

Figura 3. Ptosi palpebrale destra.
Figura 4. Paralisi destra del facciale.

Gli autori dichiarano di non avere nessun conflitto di interesse.

Bibliografia

1. **Martin TJ.** Horner syndrome, Pseudo-Horner syndrome and simple anisocoria. Curr Neurol Neurosci Rep 2007;7:397-4062.
2. **Kadom N, Rosman NP, Jubouri S, Trofimova A, Egloff AM, Zein WM.** Neuroimaging experience in pediatric Horner syndrome. Pediatr Radiol 2015;45:1535-1543.
3. **Smith SJ, Diehl N, Leavitt JA, Mohney BJ.** Incidence of Pediatric Horner Syndrome and the Risk of Neuroblastoma. Arch Ophthalmol 2010;128(3):324-329.
4. **Mahoney NR, Liu GT, Mnacker SJ, Wilson MC, Hogarty MD, Maris JM.** Pediatric Horner Syndrome: etiologies and roles of imaging and urine studies to detect neuroblastoma and other responsible mass le-sion. Am J Ophthalmol 2006;142:651-659.
5. **Reede DL, Garcon E, Smoker WR, Kardon R.** Horner syndrome: clinical and radiographic evaluation. Neuroimaging Clin N Am 2008;18:369–385.
6. **Moreno TA, El-Dairi MA, Cabrera MT.** Isolated Horner syndrome and syringomyelia in a child. J AAPOS 2012;16:569–570.
7. **Mutalib M, Vandervelde C, Varghese A, Sallomi DF, de Silva P, Casey JMH, Howlett DC.** Horner syndrome secondary to asymptomatic pneumothorax in an adolescent. Eur J Pediatr 2007;166:507-508.
8. **Nassera BA, Mesneda A, Moazamya YE, Kabbania MS.** Horner's syndrome after paediatric cardiac surgery: case report and review of the literature. Cardiol Young 2015;25(3):569-572.
9. **Kucur C, Ozbay I, Oghan F, Yildirim N, Zeybek Sivas Z, Canbaz Kabay S.** A Rare Complication of Radiofrequency Tonsil Abla-tion: Horner Syndrome. Case Rep Otolaryngol 2015;570520.