



[ TUTTO SU ]

## Il piede piatto in età pediatrica: quando è veramente un problema?

Un semplice algoritmo diagnostico può aiutare il pediatra ad effettuare lo screening e suggerire la cura del piede piatto in età pediatrica.

### Introduzione

**P**UR RAPPRESENTANDO UNA DELLE PIÙ FREQUENTI richieste di consulenza specialistica in età pediatrica, il piede piatto rimane ancora oggi un argomento di difficile interpretazione dal momento che raggruppa in una stessa definizione eziologica una serie di varianti anatomiche estremamente differenti tra loro per prevalenza, gravità prognostica e strategie terapeutiche da adottare.

**Sergio Monforte,**  
**Vincenzo Buonaguro**  
Ortopedia e Traumatologia, Struttura  
Complessa di Ortopedia Pediatrica  
Presidio Ospedaliero Vittore Buzzi  
ASST Fatebenefratelli – Sacco, Milano

La mancanza di criteri diagnostici universalmente accettati, la difficoltà nel riconoscere fattori prognostici certi, l'allarmismo diffuso ed amplificato nell'opinione pubblica da fonti scientifiche non attendibili rendono talvolta molto difficile potersi relazionare con le famiglie su questo argomento.

L'assenza di chiarezza su come identificare i soggetti a rischio ha favorito la proliferazione di trattamenti conservativi e chirurgici 'preventivi' i cui effetti a me- →

**Tutto su** | Il piede piatto in età pediatrica: quando è veramente un problema?

→ dio e lungo termine non sono stati ancora del tutto valutati.

Consapevoli di queste criticità, alla luce della moderna letteratura specialistica, proponiamo un semplice algoritmo diagnostico in grado di poter aiutare il pediatra nello screening e nella cura del piede piatto in età pediatrica.



### Dati epidemiologici

**L**A REALE PREVALENZA DEL PIEDE piatto in età pediatrica è di difficile determinazione essendo compresa in un range estremamente ampio (0,6–77,9%) e direttamente correlato all'età del bambino, all'etnia della popolazione presa in esame (maggiore incidenza nella razza africana ed asiatica rispetto alla caucasica) ed ai criteri clinici e strumentali adottati per porre diagnosi.<sup>1</sup>

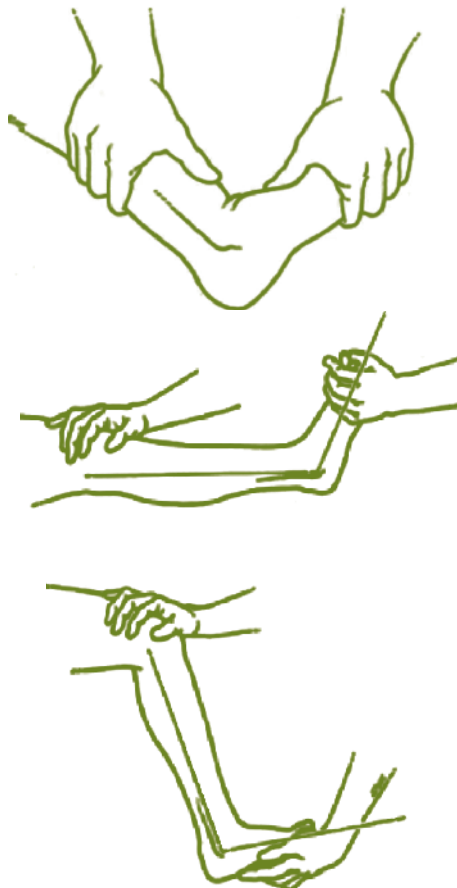
Più frequente nel sesso maschile (2:1), nei bambini sovrappeso od obesi (3:1) o con habitus costituzionale lasso,<sup>2-4</sup> il piede piatto è influenzato, nella sua storia naturale, dal fisiologico accrescimento muscolo-scheletrico del bambino (all'età di 10 anni solo il 4% dei bambini presenta un piede morfologicamente piatto),<sup>5</sup> e può persistere in età adulta (15–20% dei casi), anche se raramente (10% dei casi) necessita di trattamento specialistico.<sup>6,7</sup>



### Aspetti biomeccanici

**L** PIEDE, PER LA CONFORMAZIONE DI TUTTE LE SUE strutture anatomiche, può compiere solo due movimenti complessi triplanari (pronazione e supinazione) dalla quale alternanza dipende la corretta funzione del piede.

Alla luce di queste conoscenze biomeccaniche, l'identificazione del piede piatto del bambino con l'assenza o una riduzione più o meno accentuata dell'altezza dell'arco longitudinale plantare non è più accettabile dal punto di vista diagnostico e prognostico in quanto il piattismo della volta plantare non costituisce la causa, bensì l'effetto di uno squilibrio progressivo tra il movimento di pronazione e supinazione del piede durante le varie fasi del



**Figura 1.** Il test di Silfverskiöld. Retrazione achilleana. Mantenere la sottoastragalica in supinazione; dorsiflessione della caviglia (v.n: >10°–15°).

ciclo del passo ed una sua valutazione puramente morfologica non permette un indice predittivo affidabile per distinguere i soggetti a rischio da quelli a remissione spontanea.<sup>4</sup>



### La diagnosi

**L** PIEDE PIATTO IN ETÀ PEDIATRICA è di comune riscontro (circa il 90% dei bambini al di sotto dei 2 anni di età presenta un appiattimento più o meno pronunciato della volta plantare per ridursi spontaneamente al 4% dopo i 10 anni di età con il normale accrescimento fisiologico dell'apparato muscolo-scheletrico) tanto da essere considerato nella maggioranza dei casi una variabile della normale conformazione del piede del bambino.

Attraverso quali criteri clinici e diagnostici possiamo quindi identificare i soggetti a rischio di progressione e che possono sviluppare una strutturazione delle deformità che

nessita di un trattamento specialistico?

I criteri diagnostici principali da valutare in un piede piatto in età pediatrica sono i seguenti:

- l'età del bambino e la tendenza delle deformità
- il grado di riducibilità
- la presenza di sintomi clinici associati (dolore, retrazioni mio tendinee, limitazioni mobilità articolare).

La ricerca di questi parametri clinici si determina attraverso un'attenta e completa valutazione anamnestica e clinica del bambino, un esame obiettivo dell'apparato muscolo-scheletrico generale e del cammino, e un esame obiettivo morfologico e funzionale del piede e della caviglia.<sup>8,9</sup>

L'esame anamnestico indaga sulla ricorrenza in ambito familiare di patologie congenite a carico dell'apparato muscolo-scheletrico (come ad es. la displasia evolutiva delle anche, il piede torto, l'astragalo verticale, le sinostosi tarsali, la scoliosi, ecc.) o di natura neuromuscolare (distrofia/atrofia muscolare) o genetiche (S. di Marfan, collagenopatie, ecc.).

L'esame clinico generale dell'apparato muscolo-scheletrico comprende una valutazione globale delle caratteristiche muscolo-scheletriche e neurologiche del bambino,

dell'accrescimento staturò-ponderale, del BMI, del grado di lassità legamentosa, della presenza di eventuali vizi torsionali, angolari od eterometrie degli arti inferiori.

L'esame clinico obiettivo del piede e della tibio-tarsica prevede l'analisi dell'escursione dei movimenti articolari e dei gruppi mio tendinei del piede, la valutazione del tono e della forza muscolare, la presenza di trigger point dolorosi a carico del piede e/o degli arti inferiori sia in clino che in ortostatismo.

Con il test di Silfverskiold è possibile discriminare se l'equinismo è causato da una retrazione a carico del muscolo soleo (a ginocchio esteso) o dei muscoli gemelli (a ginocchio flesso) (Figura 1).

L'esame clinico funzionale permette di valutare la capacità motoria del bambino e la riducibilità delle deformità presenti attraverso l'esecuzione di alcuni semplici test funzionali.

In particolare al bambino verrà richiesto di:

- mantenersi in punta di piedi per valutare la ricostituzione dell'arcata plantare: una ridotta ricostituzione dell'arcata plantare è segno di una insufficienza dei muscoli retromalleolari mediali (muscolo tibiale posteriore, flessore dell'alluce e delle dita), mentre nei casi di piede piatto rigido da sinostosi tarsali o da contrattura muscolare, la ricostituzione della volta plantare sarà assente;
- camminare sul bordo esterno del piede: valuta la funzionalità del tibiale anteriore;
- camminare sul bordo interno del piede: valuta la mobilità dell'articolazione sotto-astragalica e mediatarso;
- deambulare sui talloni: valuta il grado di flessibilità del tendine di Achille.

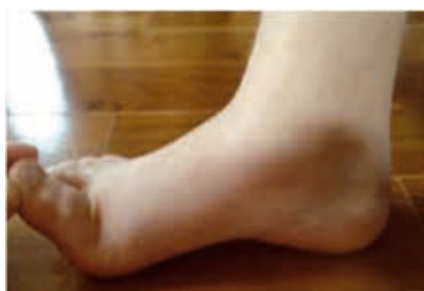

Figura2. Jack's test.

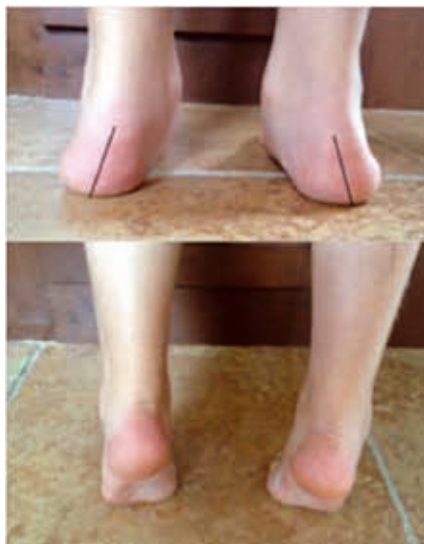

Figura3. Tip-toe standing test.

A completamento della valutazione delle capacità motorie è molto importante eseguire due semplici test funzionali: il Jack's test ed il Tip-toe standing test.

Il Jack's test (Figura 2) consiste in una manovra passiva di estensione completa della prima articolazione metatarso-falangea.

In un piede normoconformato, l'estensione completa dell'alluce causa l'accorciamento e l'elevazione dell'arcata mediale e la supinazione dell'articolazione sottoastragalica, che si manifesta clinicamente con una correzione del valgismo calcaneare e con una rotazione esterna del complesso tibio-astragalico.

Nei casi di piede piatto funzionale si assiste solamente a una modesta elevazione dell'arcata mediale e ad una scarsa o assente extrarotazione tibiale.

Il Tip-toe standing test (Figura 3) si esegue con il paziente in ortostatismo con carico equamente distribuito sui due piedi.

L'osservatore chiede al paziente di sollevarsi sulle punte e valuta la correzione del valgismo calcaneare. Nei casi di piede piatto funzionale si ha una ridotta correzione del valgismo calcaneare.

Il dolore è un altro parametro clinico fondamentale da valutare attentamente nello screening del piede piatto in età pediatrica. Di fronte ad un piede piatto sintomatico bisogna considerare:

- l'età, le modalità d'insorgenza, le caratteristiche della sintomatologia dolorosa e la qualità del cammino (compare durante attività sportiva o anche a riposo? limita il bambino nelle sue comuni attività?);
- la riducibilità delle deformità del piede sintomatico ai test funzionali.

*Il dolore è un altro importante parametro clinico, fondamentale, da valutare attentamente nello screening del piede piatto in età pediatrica.*



**Tutto su** | Il piede piatto in età pediatrica: quando è veramente un problema?

→ È inoltre fondamentale di fronte ad un piede piatto sintomatico e seguire una corretta localizzazione anatomica del dolore (articolare, metafisario diafisario), valutarne il timing (mattutino o notturno) o se è associato a sintomi di flogosi, in quanto il piede piatto sintomatico può essere, anche se raramente, sintomo di patologie sistemiche di natura reumatica, infiammatoria, neoplastica, post traumatica o neurologica.

La causa più frequente di piede piatto rigido in età pediatrica è costituita dalle sinostosi tarsali una malformazione congenita relativamente frequente (3–6% dei piedi in età pediatrica), caratterizzata da piattismo della volta longitudinale plantare con valgismo del meso-retropiede, rigidità delle articolazioni del tarso, dolore e contrattura dei muscoli estensori e pronatori del piede.

L'affezione è causata da una sinostosi congenita di natura ossea, cartilaginea oppure fibrosa di due o più ossa tarsali (nel 90% dei casi a carico dell'articolazione astragalo-calcaneare e calcaneo-scafoidea), prevalentemente bilaterale (60% dei casi), ed asintomatica (75% dei casi) che determina una limitazione più o meno evidente dei movimenti articolari del piede.

Pur essendo un'affezione congenita, difficilmente viene diagnosticata alla nascita e nei primi mesi di vita ma generalmente fra l'ottavo e il dodicesimo anno di vita (per le sinostosi calcaneo-scafoidee) e tra il dodicesimo e sedicesimo anno (per le sinostosi astragalo-calcaneari).

La TC eventualmente integrata dalla RM (Figura 4) rimane lo studio di scelta nella diagnosi strumentale dell'affezione, anche perché queste metodiche consen-

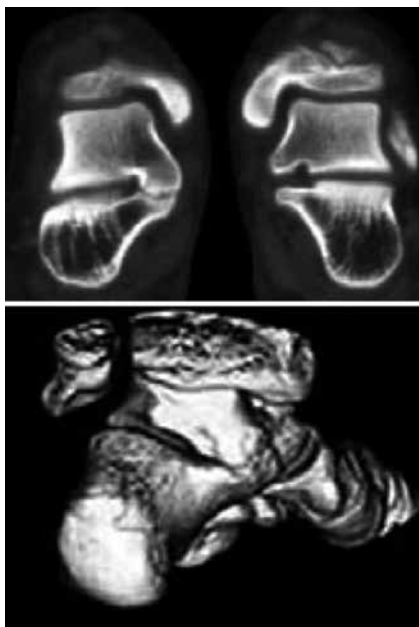

Figura 4. Quadro TC con ricostruzione tridimensionale di sinostosi astragalo-calcaneare del piede sinistro in paziente di otto anni.

tono di escludere altre patologie e permettono di caratterizzare le forme incomplete. Il trattamento iniziale delle sinostosi sia calcaneo-scafoidee che astragalo-calcaneari è di tipo conservativo mediante ortesi e/o calzature ortopediche. Il trattamento chirurgico è riservato solo ai casi sintomatici.

La resezione seguita da interposizione di tessuto muscolare o adiposo rimane a tutt'oggi la procedura chirurgica di scelta in assenza di fenomeni artrosici, e tutti gli studi a lungo termine mostrano, dopo l'intervento un miglioramento dei sintomi e della funzionalità del piede prima che siano comparse rigidità articolari irreversibili.



### Il piede piatto in età pediatrica: come classificarlo?

**C**OME ABBIAMO DETTO GIÀ IN PRECEDENZA, ALLA luce delle moderne conoscenze l'identificazione del piede piatto in età pediatrica con la sola assenza o riduzione morfologica dell'altezza dell'arco plantare non è più accettabile in quanto i parametri morfologici del piede piatto non hanno un valore predittivo sufficiente per distinguere con certezza i soggetti a rischio da quelli a remissione spontanea e tale semplificazione può indurre in errore nello screening e causare over-treatment in ambito specialistico.

L'American College of Foot and ankle Surgeons,<sup>8</sup> rispondendo a questa esigenza, nel 2004 ha identificato quattro tipologie di piede piatto tra loro diverse per prevalenza, entità clinica, gravità prognostica e strategie terapeutiche da adottare basandosi sul grado di

*La causa più frequente di piede piatto rigido in età pediatrica è costituita dalle sinostosi tarsali una malformazione congenita relativamente frequente (3–6% in età infantile).*

riducibilità delle deformità e sulla presenza o meno di sintomi associati:

1. piede piatto lasso fisiologico (riducibile ai cambiamenti posturali ed a progressiva remissione spontanea entro i 10 anni di età);
2. piede piatto lasso non fisiologico (riducibile ai cambiamenti posturali, ma con tendenza a peggiorare in età adolescenziale in un piede con deformità più strutturate e complesse dal punto di vista anatomico e funzionale);
3. piede funzionalmente piatto (sintomatico o asintomatico);
4. piede piatto rigido (sintomatico od asintomatico).



### Il trattamento ortesico

**I**N ITALIA L'IMPATTO SOCIALE ED ECONOMICO DEL plantare costruito su misura e inserito all'interno della calzatura è molto rilevante: ogni anno sono costruiti 10 milioni di plantari e dal momento che il costo medio di un plantare in regime di convenzione si aggira oggi sui 100 euro, si stima che il SSN spenda più di 20.000.000 di euro all'anno per il rimborso della spesa sostenuta dai cittadini italiani per i plantari.

Seppure ancora largamente usati nella pratica comune, in letteratura vi sono pochi lavori che hanno cercato di dimostrare che i plantari sono in grado d'influenzare la storia naturale del piede piatto accelerando la normalizzazione spontanea dell'arco plantare o evitando la possibile strutturazione e progressione delle deformità nei piedi lassi non fisiologici, ma la qualità metodologica delle loro ricerche è da considerare modesta per la mancanza di gruppi controllo, di una scala di outcome ben strutturata e per l'arruolamento di popolazioni numericamente insufficienti.

Al contrario la maggioranza degli articoli di revisione sull'argomento concludono per l'inefficacia di un trattamento con plantari nel trattamento del piede piatto fisiologico non sintomatico reputandola una scelta terapeutica ininfluente se non addirittura dannosa<sup>6,7,10</sup> essendo in grado di sviluppare dipendenza al trattamento, una minore autoestima ed effetti psicologici negativi anche in età adulta.

L'uso dei plantari è invece ancora da considerare un'opzione terapeutica

valida, seppur limitata ed in associazione con altre opzioni terapeutiche conservative (riposo, modifica dell'attività fisica, crioterapia, TENS, ecc.) per il trattamento iniziale del piede piatto doloroso con deformità ancora non strutturate.<sup>1,6</sup>



### Il trattamento chirurgico

**R**ARAMENTE INDICATO, IL TRATTAMENTO CHIRURGICO va preso in considerazione se il trattamento conservativo (ortesico, riabilitativo) non ha dato i risultati sperati, se la deformità in età adolescenziale si è dimostrata ingravescente e/o se la sintomatologia dolorosa, quando presente, limita le normali attività (ludico-sportive e/o quotidiane) del bambino.

Varie sono le tecniche proposte (artroresi, ritenzione capsulo mio tendinee, osteotomie tarsali e del retro piede), scelte a seconda dell'età del bambino, dalla gravità e localizzazione clinico-radiografica delle deformità primarie e secondarie del piede piatto, della presenza di dolore o di patologie associate di natura neuro-muscolare o della preferenza del chirurgo.<sup>2,4</sup>

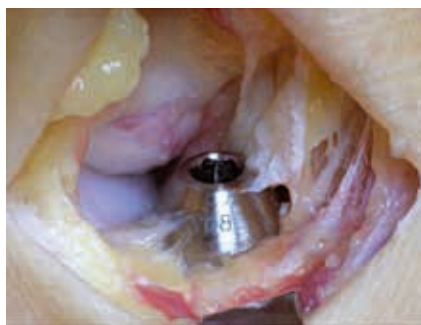Scopo del trattamento chirurgico nel paziente pediatrico è quello di ridurre o eliminare il dolore, ridurre la deformità anatomica e ripristinare un corretto allineamento articolare preservando la mobilità articolare (quando possibile).

In genere, gli interventi chirurgici a carico delle componenti miotendinee e capsulari del piede (procedure di tensionamento capsulo tendineo mediale, allungamento del peroneo breve e del tendine di Achille) sono eseguiti prevalentemente come tempi chirurgici secondari associati ad altri interventi correttivi ossei (osteotomia di spiazzamento mediale del calcagno, osteotomia di

allungamento della colonna laterale del calcagno, e l'osteotomia tripla C di calcagno + I° cuneiforme e cuboide) per stabilizzare l'arco plantare mediale o correggere l'equinismo (primario o secondario) causato dalla retrazione del tricipite surale.<sup>4</sup>

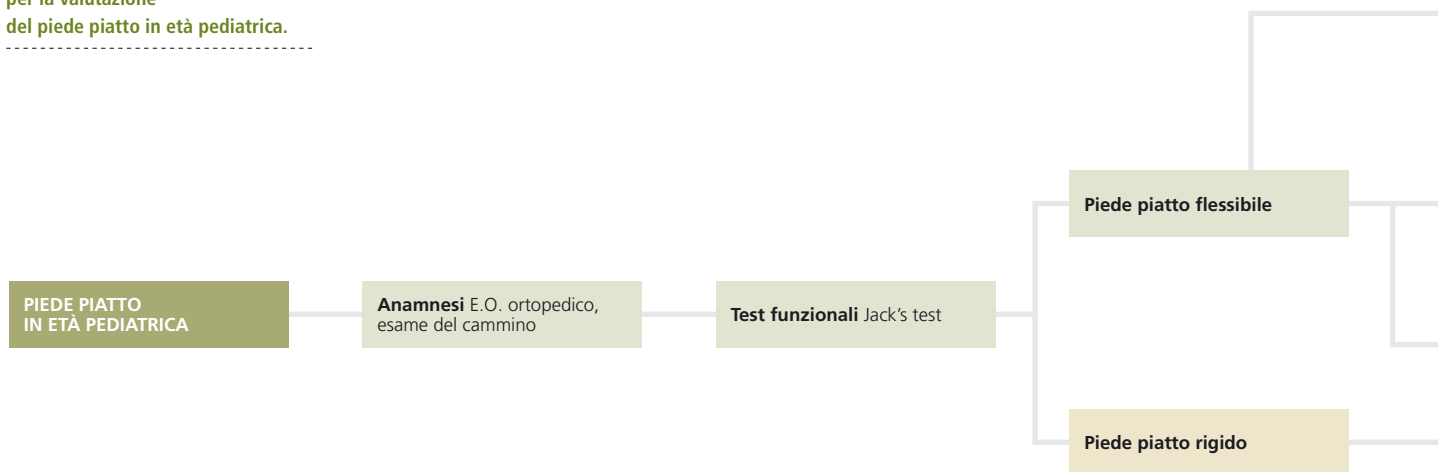
L'intervento di artroresi (calcagno stop) (Figura 5) ha come scopo la limitazione del movimento della sottoastraglica, la correzione della deformità ed il miglioramento della funzione del piede, correggendo l'eccessiva pronazione dell'articolazione →

Figura 5. Immagine intra-operatoria che documenta il posizionamento dell'endortesi a livello dell'orifizio esterno del seno del tarso (intervento di calcagno stop).



**Tutto su** | Il piede piatto in età pediatrica: quando è veramente un problema?

**Figura 6.**  
Algoritmo clinico e diagnostico  
per la valutazione  
del piede piatto in età pediatrica.



→ permettendo al piede di svilupparsi correttamente durante l'accrescimento.<sup>5</sup>

Seppure molto praticato e pubblicizzato (soprattutto in Italia), non è universalmente riconosciuto come efficace e sicuro dalle linee guida più accreditate a livello internazionale in ambito pediatrico (AAP, AAOS, POSNA), soprattutto se proposto nel trattamento del piede piatto flessibile asintomatico 'a scopo preventivo', in quanto è stata riportata un'alta percentuale di complicazioni iatrogene (anche gravi come la necrosi astragalica), a breve e medio termine (4-30%)<sup>3,4,9</sup> ed i suoi risultati a medio e lungo termine (persistenza del dolore in più del 20% delle artrorisi piedi piatti flessibili sintomatici trattati) e la sua influenza sulla crescita del piede del bambino non sono ancora stati ancora del tutto valutati.<sup>1,4,5,8,9</sup>

Tra gli interventi ortopedici correttivi ossei proposti per il piede funzionalmente piatto in età pediatrica quelli ritenuti i più efficaci in termini di mantenimento della correzione ottenuta e di remissione della sintomatologia dolorosa sono l'osteotomia di allungamento della colonna laterale del calcagno, l'osteotomia varizzante del calcagno e l'osteotomia a tripla C.<sup>4</sup>



## Conclusioni

**N**ONOSTANTE QUANTO EMERSO DALL'ANALISI DELLA letteratura più moderna sull'argomento, il piede piatto in età pediatrica ancora oggi è motivo di ansia e preoccupazione ingiustificate da parte delle famiglie anche se nella stragrande maggioranza dei casi rappresenta

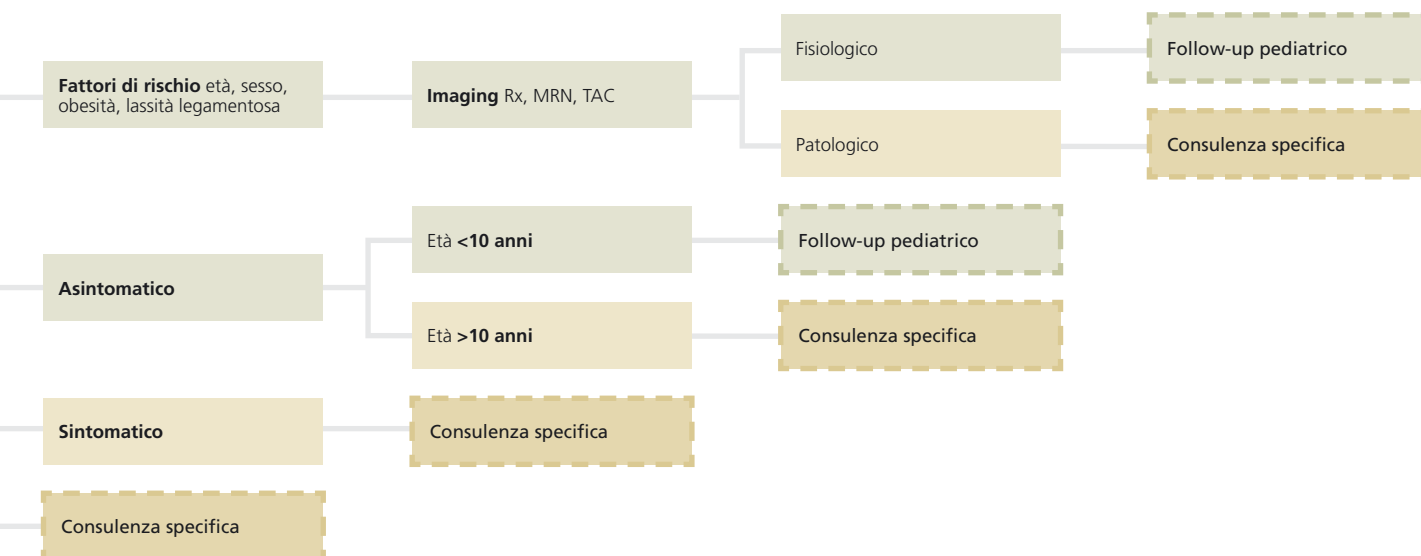
una normale variante anatomica del piede del bambino e si normalizza nella prima decade di vita senza alcun trattamento.

La mancanza di chiarezza su come eseguire una diagnosi di piede piatto in età pediatrica e su come identificare i casi a rischio da inviare allo specialista ha provocato la proliferazione di richieste specialistiche 'sociali' (ortopediche, fisiatriche, osteopatiche) e di trattamenti (conservativi, riabilitativi e chirurgici) 'preventivi' con un conseguente sempre crescente aumento dei costi sanitari diretti ed indiretti che hanno progressivamente convinto sempre più l'opinione pubblica che il piede piatto del bambino debba essere considerata una 'patologia latente e potenzialmente disabilitante' da dover trattare precocemente anche se in forma asintomatica e ridicibile.

Pur consapevoli che le conclusioni che si possono trarre oggi dalla letteratura e dalla esperienza personale non possono essere considerate definitive, abbiamo voluto proporre un semplice algoritmo clinico e diagnostico (Figura 6) in grado di aiutare il pediatra nell'identificazione dei soggetti a rischio e delle possibili scelte terapeutiche adottabili per il trattamento del piede piatto in età pediatrica.

È nostra opinione, alla luce dei dati riportati e della esperienza personale maturata, che una valutazione specialistica ortopedica, nei casi di piede piatto elastico asintomatico e non progressivo, andrebbe proposta alle famiglie non prima degli 8-10 anni di età, coscienti che questa tipologia di piede piatto ha una elevata probabilità di risoluzione spontanea e che nella stragrande maggioranza dei casi, anche se non trattato, non provoca limita-

Tutto su **!** Il piede piatto in età pediatrica: quando è veramente un problema?



zioni funzionali o delle performance sportive (solo il 4% della popolazione pediatrica dopo i 10 anni di età presenta un piede morfologicamente piatto e di questi solo il 10% presenta un piede funzionalmente piatto da necessitare un trattamento specialistico).

Riteniamo però che, indipendentemente dall'età, nei rari casi in cui allo screening clinico e funzionale il piede del bambino appaia rigido e/o doloroso, o nei casi in cui la deformità sia progressiva, o nei casi in cui vi sia la comorbilità di altre manifestazioni ortopediche (vizi torsionali, lassità legamentosa, patologie neuro-muscolari, post traumatiche o genetiche) sia consigliabile richiedere una consulenza ortopedica per verificare la necessità di un follow up o trattamento specialistico.

La scelta di trattare chirurgicamente un piede piatto in età pediatrica, soprattutto se asintomatico, non deve essere una scelta dettata da un orientamento o da una scuola di pensiero, o giustificabile dal punto di vista scientifico con la sola necessità di prevenire l'insorgenza di eventuali limitazioni future in quanto si presume, a priori ed ingiustificatamente, di poter ottenere risultati clinici e funzionali superiori a quelli ottenibili con la sola sorveglianza clinica ■

Gli autori dichiarano di non avere alcun conflitto di interesse.

## Bibliografia

1. Carr JB, Yang S, Lather LA. Pediatric pes planus: a state-of-the-art review. *Pediatrics* 2016;137:e20151230.
2. Herring JA. Tachdjian's Pediatric Orthopaedics. New York: Elsevier Saunders, 2014.
3. MacKenzie A, Rome K, Evans AM. The efficacy of nonsurgical interventions for pediatric flexible flatfoot: a critical review. *J Pediatr Orthop* 2012;32:830-4.
4. Mosca VS. Principles and management of pediatric foot and ankle deformities and malformations. Alphen aan den Rijn: Wolters Kluwer Health, 2014.
5. Giannini S, Ceccarelli F. The flexible flat foot. *Foot Ankle Clin* 1998;3:573-92.
6. Evans AM, Rome K. A Cochrane review of the evidence for non-surgical interventions for flexible pediatric flat feet. *Eur J Phys Rehab Med* 2011;47:69-89.
7. Rome K, Ashford RL, Evans A. Nonsurgical interventions for paediatric pes planus. *Cochrane Database Syst Rev* 2010;(7):CD006311.
8. Harris EJ, Vanore JV, Thomas JL, et al. Diagnosis and treatment of pediatric flatfoot. *J Foot Ankle Surg* 2004;43:341-73.
9. Metcalfe SA, Bowling FL, Reeves ND. Subtalar joint arthroereisis in the management of pediatric flexible flatfoot: a critical review of the literature. *Foot Ankle Int* 2011;32:1127-39.
10. Driano AN, Staheli L, Staheli LT. Psychosocial development and corrective footwear use in childhood. *J Pediatr Orthop* 1998;18:346-9.