- Copyright - Il Pensiero Scientifico Editore downloaded by IP 18.118.1.158 Fri, 26 Apr 2024, 14:40:02



- Copyright - Il Pensiero Scientifico Editore downloaded by IP 18.118.1.158 Fri, 26 Apr 2024, 14:40:02

[COME SI FA]

L'esame delle urine in pediatria, una pratica consolidata di grande utilità

Rimane l'esame più frequentemente richiesto in pediatria, merito tra l'altro della non invasività della raccolta del campione e della rapidità di esecuzione.

L'esame delle urine è certamente l'esame di laboratorio più frequentemente richiesto in pediatria. La ragione è dovuta alla non invasività della raccolta del campione e alla rapidità della sua esecuzione.

Le 3 fasi da cui è costituito sono esame fisico, chimico, microscopico del sedimento urinario.

Raccolta del campione

Il campione ideale è quello indenne da contaminazione di materiali biologici della zona genitale e anale. Il campione migliore è quello raccolto, al mattino, da minzione spontanea a volo, dopo accurata detersione dei genitali; molte mamme ci riescono, altre no. Allora ricorriamo al sacchetto di plastica adesivo, per maschietto e femminuccia. Per cercare di ottenere una minzione veloce, un consiglio pratico è quello di allattare il bambino appena sveglio per idratarlo, dopo di che si detergono i genitali e si attacca il sacchetto adesivo che lasciamo penzoloni tra le gambe; si aspetta la minzione che non dovrebbe tardare; se l'attesa dovesse protrarsi più del dovuto, si consiglia di bagnare i piedini o la zona sovravescicale con acqua tiepida. Questa manovra stimola la contrazione del detrusore che provoca la minzione.

Carmine Pecoraro, Valentina Bruno, Chiara Tornincasa, Francesca Giugliano
Struttura Complessa di Nefrologia e Dialisi, A.O. Santobono-Pausilipon, Napoli

Esame fisico. Aspetto, colore e odore

L'aspetto normale di un campione di urina appena emessa è limpido. Urine torbide alla emissione sono spia di batteriuria, piuria, cristalluria. In condizioni normali, il colore varia dal giallo paglierino al giallo carico, a seconda delle condizioni di idratazione. Un certo numero di farmaci (es. rifampicina, la vitamina B12, la nitrofurantoina, la clorochina) e alimenti (es. barbabietola, i mirtilli e i coloranti) può alterare l'aspetto della urina.[1] Il caratteristico odore dell'urina è dovuto alla presenza di acidi volatili. Alcuni odori particolari sono di per sé evocativi di malattie specifiche come la Malattia con Urine a sciroppo d'Acero, l'odore fruttato è caratteristico della chetonuria, il tipico odore di ammoniaca, che si libera all'apertura del pannolino, come puntualmente e spontaneamente riportano le mamme dei lattanti, è evocativo di IVU.

Esame chimico

L'esame chimico si effettua con la striscia reattiva munita di diversi pads reattivi, ognuno reagente con una data sostanza, eventualmente presente nelle urine e che si evidenzia con una variazione di colore. Il colore assunto dall'area reattiva viene confrontato con quello di una scala colorimetrica di riferimento, permettendo così una valutazione semiquantitativa del contenuto di tali sostanze (Figura 1).

- Copyright - Il Pensiero Scientifico Editore downloaded by IP 18.118.1.158 Fri, 26 Apr 2024, 14:40:02

Tabella 1. Cause patologiche e non patologiche di anormalità urinarie rilevate con il dipstick.

Dipstick Test	*Cause non patologiche*	*Cause patologiche*
PS	PS ridotto: polidipsia PS aumentato: ridotto introito di liquidi	PS ridotto: DI, tubulopatia PS aumentato: disidratazione
pH	pH basso: dieta iperproteica pH alto: dieta ipoproteica, pasto recente, bibite gasate	pH basso: acidosi pH alto: ATR, IVU
Sangue	Mestruazioni, sforzi fisici, cateterismo vescicale	Glomerulonefriti, IVU, calcoli, ipercalciuria, traumi, tumori
Proteine	Proteinuria ortostatica	Glomerulonefriti, tubulopatie, IVU
Glucosio	Glicosuria normoglicemica	Diabete mellito, S. di Fanconi
Chetoni	Digiuno	Diabete mellito
Bilirubina	Nessuna	Epatite, colestasi
Urobilinogeno	Basso: antibiotici sistemici	Epatite, emolisi
Nitriti	Urina non fresca	IVU
Leucociti	Febbre	IVU, infiammazione pelvica, glomerulonefriti

Le cause di falsi positivi e falsi negativi non sono elencate. PS: Peso Specifico; DI: Diabete Insipido; ATR: Acidosi Tubulare Renale; IVU: Infezione delle Vie Urinarie.

Tabella 2. Cause di falsi positivi e falsi negativi al dipstick urine.

Dipstick Test	*Falsi positivi*	*Falsi negativi*
PS	Diluizione durante raccolta	Nessuno
pH	pH alto da batteri ureasi produttori per prolungato stazionamento dell'urina	pH basso per contaminazione da parte dei reattivi degli altri pads del dipstick
Sangue	Contaminanti ossidanti (ipoclorito), perossidasi batterica -IVU	Acido Ascorbico, alte concentrazioni di nitriti, PS elevato
Proteine	Febbre, esercizio fisico, urine alcaline, urine molto concentrate, batteri e cellule	Urine diluite, proteine a basso peso molecolare
Glucosio	Contaminanti ossidanti	Acido ascorbico, PS elevato, ambiente umido
Chetoni	Captopril, Metildopa	Prolungato stazionamento dell'urina, colorazione da parte degli altri pads
Bilirubina	Rifampicina, Clorpromazina	Acido Ascorbico, Prolungato stazionamento dell'urina
Urobilinogeno	Urina Alcalina, sulfamidici	Antibiotici, Prolungato stazionamento dell'urina all'aria
Nitriti	Contaminazione, farmaci che colorano di rosso, ematuria macroscopica	Ridotto introito di nitrati, batteri non riduttori dei nitrati, tempo di incubazione insufficiente per la reazione di riduzione dei nitrati
Leucociti	Contaminazione da secrezioni genitali, agenti ossidanti, Trichomonas	Acido ascorbico, proteinuria elevata, glicosuria, PS elevato, cefalosporine, nitrofurantoina, tetracicline

PS: Peso Specifico; IVU: Infezioni delle Vie Urinarie.

Striscetta reattiva (dipstick)

L'esame delle urine con la striscetta reattiva è, certamente, uno degli esami più frequentemente eseguito nell'ambulatorio del pediatra di famiglia. È utile sottolineare che non tutte le anormalità urinarie rilevate sono clinicamente significative. Tali anormalità possono derivare da cause patologiche o non (Tabella 1); analogamente si possono rilevare falsi positivi e falsi negativi (Tabella 2). Osservando alcune precauzioni che elenchiamo di seguito, il numero dei falsi negativi e falsi positivi può essere significativamente ridotto:[2] conservare le striscette nel contenitore originale con il coperchio ben chiuso; le striscette non devono essere usate se scadute o scolorite né esposte alla luce, al calore o al freddo. La lettura di ognuno dei pads, contenenti i reattivi, va fatta dopo un tempo appropriato secondo quanto indicato sulla scala di lettura sul contenitore delle striscette. La striscia reattiva non deve essere immersa per più di un secondo nelle urine, l'eccesso di urina deve essere eliminato con della carta assorbente per evitare che le colorazioni dei vari pads si mescolino. La raccolta di un campione a metà mitto riduce il rischio di contaminazione. Quando l'esame non può essere eseguito entro un'ora, il campione va refrigerato.

Peso specifico

Il peso specifico (PS) è una misura della concentrazione delle urine. Un PS urinario di 1.010 equivale, approssimativamente, ad una osmolalità urinaria di 300 mOsm / L. Un basso PS urinario in un paziente normoidratato è, verosimilmente, non significativo. Un basso PS urinario in un paziente apparentemente disidratato può significare un difetto di concentrazione urinaria. Un PS elevato può indicare la mancanza di recente assunzione di liquidi in un bambino altrimenti apparentemente sano.

pH

Il pH urine varia al variare dell'equilibrio acido-base e può andare da 5 a 8 nel soggetto sano. In un individuo a dieta tipicamente occidentale, il pH delle urine è di solito intorno 6. Il pH urinario è di primaria importanza in alcune situazioni cliniche come l'acidosi metabolica e alcuni tipi di calcoli renali. Un basso pH delle urine promuove la formazione di calcoli di acido urico e cistina, mentre pH urinario alcalino promuove la formazione di calcoli di calcio-fosfato.

Emoglobina

La striscia reattiva è molto sensibile ai globuli rossi intatti (GR) e ancor di più alla emoglobina libera. Nelle urine diluite, la striscia reattiva può dare una reattività maggiore rispetto alla vera entità della ematuria: ciò è dovuto alla

- Copyright - Il Pensiero Scientifico Editore downloaded by IP 18.118.1.158 Fri, 26 Apr 2024, 14:40:02

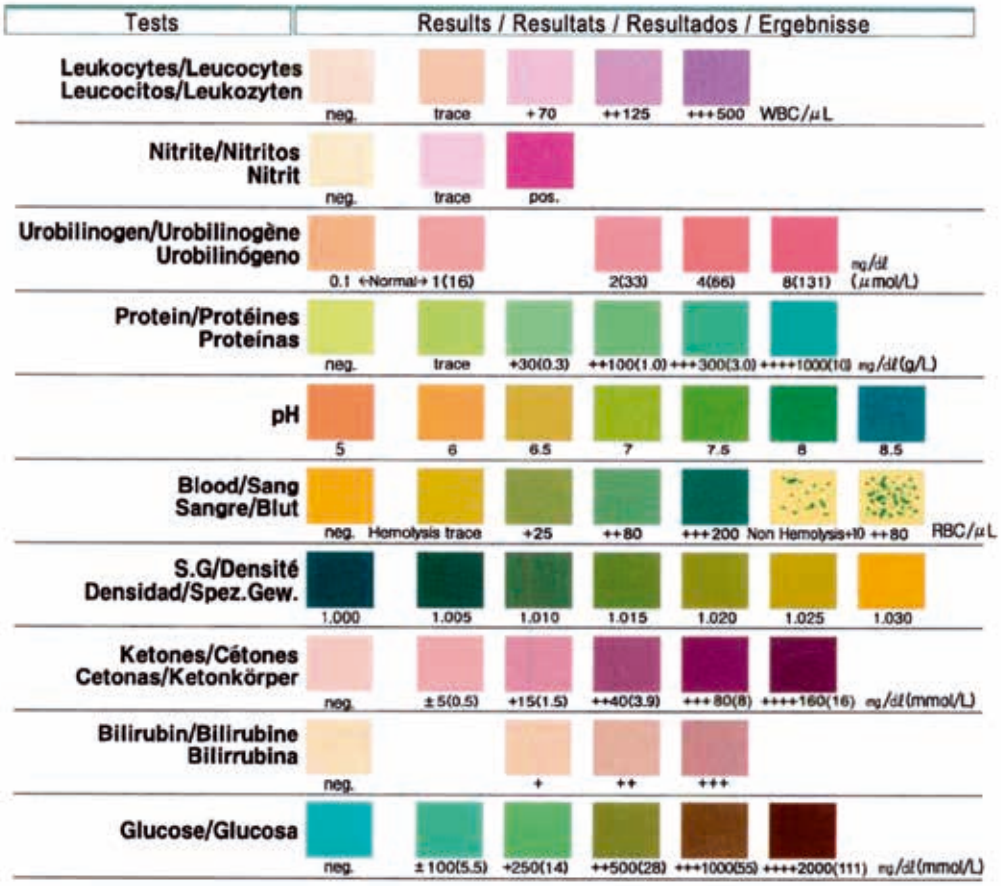

Figura 1 . Legenda della striscia reattiva.

lisi dei globuli rossi e al rilascio di emoglobina libera. Nei soggetti asintomatici con un dipstick urinario positivo per sangue e con esame urine peraltro normale, il primo step è quello di escludere una ematuria transitoria, verificando la persistenza della ematuria confermata su campioni di urine raccolti in diverse occasioni. Quando la striscia reattiva è persistentemente positiva per sangue, si deve procedere all'esame microscopico del sedimento urinario.[3,4]

Proteine

In condizioni normali, il glomerulo filtra proteine a basso peso molecolare e piccole quantità di albumina. Vengono considerati valori normali fino a 150 mg/die (negli adulti) e 4 mg/ m2/h (nei bambini). Nelle nefropatie glomerulari la proteina escreta prevalentemente è l'albumina, mentre nelle tubulopatie sono le proteine a basso peso molecolare, in condizioni normali riassorbite, ad essere escrete nelle urine. Un limite del dipstick urine è che esso rileva essenzialmente l'albumina ma non le proteine a basso peso molecolare. Proteine negative o in tracce sulla striscia reattiva sono da considerare normali, mentre un valore di 1+ va monitorato. Una causa frequente di proteinuria in soggetti asintomatici è la proteinuria ortostatica, condizione benigna che deve essere esclusa prima di procedere a valutazioni successive e più impegnative.

Glucosio

La comparsa di glucosio nelle urine può essere la conseguenza di elevati livelli plasmatici di glucosio (superiori alla cosiddetta soglia renale per il glucosio: 160–170 →

Una causa frequente di proteinuria in soggetti asintomatici è la proteinuria ortostatica, condizione benigna da escludere prima di altro.

- Copyright - Il Pensiero Scientifico Editore downloaded by IP 18.118.1.158 Fri, 26 Apr 2024, 14:40:02

mg/dl) che determina un carico filtrato di glucosio che supera la capacità del tubulo prossimale di riassorbire glucosio: glicosuria da carico, tipica del diabete mellito. In alternativa, la glicosuria può essere l'espressione di un difetto nella capacità delle cellule del tubulo prossimale di riassorbire un normale carico di glucosio filtrato. Quando questo difetto è isolato, viene definito glicosuria renale.

Chetoni

La produzione di chetoni aumenta quando il metabolismo del glucosio è alterato. È l'aumento della degradazione degli acidi grassi a generare chetoni. I chetoni compaiono nelle urine dei bambini con introito calorico-nutrizionale compromesso da malattia o da digiuno prolungato, durante vomito o diarrea. Sono anche l'espressione di diabete mellito scompensato, di dieta cosiddetta chetogenica (ricca di grassi/povera in carboidrati), epatopatia e alcune forme di glicogenosi.[2]

Bilirubina e urobilinogeno

La bilirubina è il prodotto di degradazione della emoglobina formata nelle cellule reticoloendoteliali. La sua comparsa nelle urine indica ostruzione delle vie biliari o epatite. La colorazione delle urine data dalla bilirubina altera la colorazione dei reattivi del dipstick.

L'urobilinogeno è formato nell'intestino ed è, per buona parte, escreto con le feci, ma circa il 20% è riassorbito ed entra nella circolazione portale. Una epatopatia può causare un deficit dell'uptake epatico con aumento della escrezione urinaria di urobilinogeno. Diversamente dalla bilirubina, l'emolisi determina un incremento della escrezione urinaria di urobilinogeno.

Figura 2. Emazie dismorfiche (glomerulari) osservate al M.O. ad immersione (100x).



Figura 3. Emazie a morfologia conservata (non glomerulari) in soggetto con calcolosi urinaria osservate con il microscopio ottico.



Figura 4. Diagramma dei più frequenti tipi di G1 cells o acantociti (emazie glomerulari).

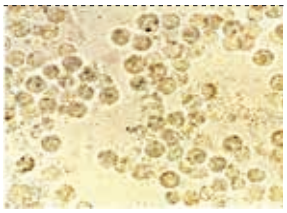

Figura 5. Leucociti (piuria).

Nitriti e esterasi leucocitaria

La presenza di nitriti in urine raccolte a fresco è altamente indicativa di batteriuria significativa. La trasformazione dei nitrati in nitriti richiede circa 4 ore, pertanto, se l'urina non è rimasta in vescica per un tempo sufficiente, ci può essere un falso negativo.

La positività della esterasi leucocitaria (EL) indica la presenza di neutrofili nelle urine sia dovuta ad una infezione sia per altra causa infiammatoria. La sensibilità della EL o dei nitriti nel rilevare una IVU è di 88%, si approssima al 100% quando entrambi i test sono positivi;[5] è sempre raccomandata la conferma con la urino coltura.[6] Una strategia ragionevole è di avviare l'urinocoltura nei casi sospetti di IVU e cominciare la terapia antibiotica in attesa dei risultati e dell'antibiogramma.

Esame microscopico del sedimento urinario

L'esame microscopico del sedimento urinario (EM) permette la osservazione di tutte le cellule, microrganismi e formazioni varie presenti nelle urine. Tappa fondamentale per l'EM è la preparazione del sedimento urinario. L'attrezzatura necessaria è modesta e non molto ingombrante: una centrifuga piccola e un piccolo microscopio su un piccolo banchetto è tutto l'occorrente necessario. Necessaria la standardizzazione della metodica perché la lettura microscopica del sedimento urinario è una valutazione non solo qualitativa, ma

Tabella 3. Caratteristiche dei cilindri urinari e situazioni in cui i vari tipi di cilindri sono osservati.

Tipo di Cilindro	*Componente*	*Situazione clinica frequente*
Ialino	Mucoproteine	Normale, febbre, esercizio, diuretici, nefropatia
Granuloso	Detriti cellulari o aggregati di proteine	Glomerulopatie, danno tubulare,pielonefrite, infezioni virali
Cereo	Stadio finale della degenerazione del cilindro granuloso	Insufficienza renale avanzata e altre condizioni con dilatazione tubulare e flusso ridotto
Lipidico	Cellule tubulari contenenti lipidi	Sindrome nefrosica
Eritrocitario	Eritrociti	Glomerulonefriti, nefriti tubulo-interstiziali, necrosi tubulare
Leucocitario	Leucociti	Pielonefrite, glomerulonefriti, nefriti tubulo-interstiziali
Epiteliale	Cellule tubulari	Danno/necrosi tubulare, nefriti tubulo-interstiziali, glomerulonefriti

- Copyright - Il Pensiero Scientifico Editore downloaded by IP 18.118.1.158 Fri, 26 Apr 2024, 14:40:02

anche quantitativa. La standardizzazione riguarda: il tipo di provetta che deve essere a fondo conico; il volume di urina da analizzare: 10 ml; la centrifugazione deve essere per 5–10 min a 1500–2000 rpm. Il sedimento così preparato è pronto per essere letto al microscopio: l'obiettivo 40x è quello di riferimento per la conta degli elementi quando espressi per campo microscopico.

Globuli rossi

Nella maggior parte dei casi, due-tre globuli rossi per campo visivo (40x) sono considerati normali. Una positività della striscia reattiva per emoglobina richiede la conferma dell'esame microscopico per poter confermare che si tratta di vera ematuria (eritrocituria).

L'EM del sedimento urinario, oltre a confermare l'ematuria, è fondamentale nel definire la eziologia della ematuria[7]: se espressione di una glomerulonefrite (glomerulare) oppure di un processo a carico delle vie urinarie (non glomerulare). La presenza di cilindri, in particolare se eritrocitari, indica, inequivocabilmente, che siamo di fronte ad una glomerulonefrite. La presenza di emazie dismorfiche indica la natura nefrologica della ematuria e, quindi, una verosimile glomerulonefrite (Figura 2). Emazie con morfologia conservata indicano una ematuria di natura non glomerulare e, quindi, da causa che interessa le vie urinarie (Figura 3). Sono definite dismorfiche le emazie che presentano alterazioni come estroflessioni della membrana e/o superficie irregolare (G1 cells) (Figura 4). Per la definizione del tipo di ematuria la percentuale di un tipo di emazie urinarie (glomerulare o non glomerulare) rispetto all'altro deve essere ≥ 80%. Sono, al contrario, indicative di ematuria di natura non glomerulare le cosiddette emazie spinose (crenated cells), emazie raggrinzite che si ritrovano in urine particolarmente concentrate e le emazie fantasma (*ghost cells*) emazie urinarie pallide che hanno perso parte del contenuto di emoglobina perché immerse in urina particolarmente diluita.[8,9]

Figura 6. Batteri.

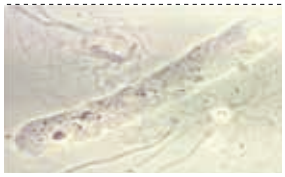

Figura 7. Cilindro ialino.

Figura 8. Cilindro granuloso.

Figura 9. Cilindro eritrocitario.

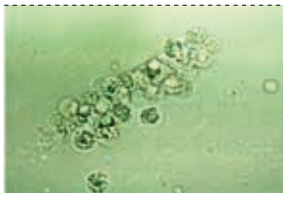

Figura 10. Cilindro leucocitario.

Leucociti

Viene considerato anormale un numero di leucociti superiore a 5 quando il sedimento è osservato a 40x. Una leucocituria patologica (piuria) (Figura 5) di solito significa infezione delle vie urinarie (IVU), ma la leucocituria non è specifica di questa condizione. Le altre condizioni che possono causare una leucocituria sono la febbre, la glomerulonefrite acuta, la calcolosi urinaria e, in genere, processi infiammatori che interessano il rene e le vie urinarie. È necessaria una attenzione particolare nelle bambine per la possibile contaminazione da parte di leucociti di origine vaginale.

Cellule epiteliali

Le cellule epiteliali che si possono osservare all'esame microscopico sono cellule renali tubulari, cellule di transizione e cellule epiteliali squamose. Tutte e tre i tipi di cellule si vedono in urine normali. Nelle femmine le cellule squamose possono provenire dalla vagina o vulva, la loro presenza in grandi quantità nelle urine suggerisce una contaminazione.

Batteri

La presenza di batteriuria isolata, senza altri segni di infezione-infiammazione (nitriti, leucociti) in un paziente asintomatico, è molto probabilmente dovuta a contaminazione da parte della normale flora batterica del meato uretrale esterno o della vagina. Quando l'urina viene centrifugata, i batteri si aggregano e sono più facilmente visibili (Figura 6). Quando i batteri sono visibili nelle urine appena emesse e non centrifugate, la batteriuria è verosimilmente significativa. →

La presenza di cilindri, in particolare se eritrocitari, indica, inequivocabilmente, che siamo di fronte ad una glomerulonefrite.

- Copyright - Il Pensiero Scientifico Editore downloaded by IP 18.118.1.158 Fri, 26 Apr 2024, 14:40:02



Figura 11. Cristalli di acido urico.

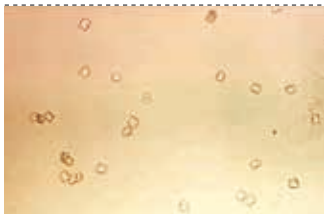

Figura 12. Cristalli di ossalato di calcio (cosiddetto a 'busta di lettera').

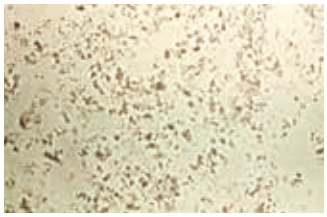

Figura 13. Cristalli di fosfato amorfo (urine alcaline).



Figura 14. Cristallo di fosfato triplo (cosiddetto a 'Coperchio di bara').

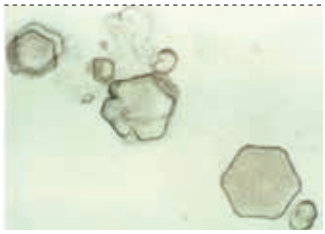

Figura 15. Cristalli di cistina dalla tipica forma di esagono regolare.

Cilindri

I cilindri sono costituiti da una matrice organica composta dalla proteina di Tamm-Horsfall con o senza elementi aggiuntivi. Esistono tipi diversi di cilindri urinari (Tabella 3). I cilindri ialini sono i più comuni e, in numero limitato, possono essere visti anche in individui normali. La presenza di cilindri urinari nel sedimento urinario indica una nefropatia parenchimale. Come rappresentato nella tabella ogni tipo di cilindro è evocativo di una certa patologia nefrologica (Figure 7–10).

Cristalli

Trovare i cristalli all'esame microscopico delle urine è molto frequente. La formazione di cristalli dipende da una serie di fattori; la presenza di cristalli può essere patologica, ma più spesso non lo è.

I cristalli di ossalato di calcio, acido urico, e urato amorfo sono presenti tipicamente nelle urine acide (Figure 11 e 12). I cristalli di fosfato di calcio, fosfato amorfo, e fosfato di magnesio ammonio (struvite) si formano in urine alcaline (Figure 13 e 14). I cristalli di cistina (Figura 15) sono sempre anormali e si trovano nei soggetti affetti da cistinuria e che spesso hanno i calcoli renali. Anche i cristalli di tirosina e leucina sono anormali e sono spia di epatopatia.

Riassunto

L'esame delle urine è uno strumento di uso frequente nelle cure primarie. L'uso della striscia reattiva per analizzare l'urina a livello ambulatoriale è di straordinaria utilità, il pediatra deve, però, essere consapevole della non trascurabile possibilità dei falsi positivi e dei falsi negativi che possono condizionarne la affidabilità. L'interpretazione delle anormalità rilevate al dipstick e la necessità di un'ulteriore valutazione devono essere guidate dal quadro clinico. La valutazione ulteriore può consistere nella semplice ripetizione dell'esame per verificare la persistenza delle anormalità o nell'eseguire esami di approfondimento. In alcuni casi, l'esame microscopico del sedimento urinario e i dosaggi quantitativi dei soluti urinari (proteine, metaboliti urinari) sono di utilità strategica per la valutazione successiva delle anormalità rilevate col dipstick urinario ■

Gli autori dichiarano di non avere alcun conflitto di interesse.

Bibliografia

1. **Liao JC, Churchill BM.** Pediatric urine testing. Pediatr Clin North Am 2001;48:14-25.
2. **Friedman AL.** Urinalysis: oft obtained, oft ignored. Contemp Pediatr 1991;8:31-51.
3. **Patel HP, Bissler JJ.** Hematuria in children. Pediatr Clin North Am 2001;48:1519-37.
4. **Diven SC, Travis LB.** A practical primary care approach to hematuria in children. Pediatr Nephrol 2000;14:65-72.
5. Gorelick MH, Shaw KN. Screening tests for urinary tract infection in children: a meta-analysis. Pediatrics 1999;104:E54.
6. **American Academy of Pediatrics.** Committee on Quality Improvement. Subcommittee on Urinary Tract I nfection. Practice parameter: the diagnosis, treatment, and evaluation of the initial urinary tract infection in febrile infants and young children. Pediatrics 1999;103(4 Pt 1):843-52.
7. **Fairley KF, Birch DF.** Hematuria: a simple method for identifyng glomerular bleeding. Kidney Int 182;21-105.
8. **Fassett RG, Horgan BA, Mathew TH.** Detection of glomerular bleeding by phase-contrast microscopy. Lancet 1982;1:1432-4.
9. **Stapleton FB.** Morphology of urinary red blood cells: a simple guide in localizing the site of hematuria. Pediatr Clin North Am 1987;34:561-9.
10. **Tomita M, Kitamoto Y, Nakayama M, Sato T.** A new morphological classification of urinary erythrocytes for differential diagnosis of glomerular hematuria. Clin Nephrol 1992;37:84-9.