



Elisabetta Calamelli<sup>1</sup>, Francesca Vendemini<sup>2</sup>,  
Claudio La Scola<sup>3</sup>, Laura Serra<sup>1</sup>,  
Francesca Mencarelli<sup>3</sup>, Giulia Monducci<sup>4</sup>,  
Andrea Pasini<sup>3</sup>, Paola Sogno Valin<sup>1</sup>,  
Marcello Lanari<sup>1</sup>, Andrea Pession<sup>5</sup>

<sup>1</sup> UOC Pediatria e Neonatologia,  
Ospedale S. Maria della Scaletta, AUSL di Imola

<sup>2</sup> Scuola di specializzazione in Pediatria  
Università degli Studi di Bologna

<sup>3</sup> Programma di Nefrologia Pediatrica, Pediatria-Pession,  
Dipartimento della donna, del bambino e delle malattie  
urologiche, AOU Sant'Orsola Malpighi, Bologna

<sup>4</sup> UO di Radiodiagnostica,  
Presidio Ospedaliero di Imola, AOU di Bologna

<sup>5</sup> Direttore UOC Pediatria, Dipartimento della donna,  
del bambino e delle malattie urologiche,  
AOU Sant'Orsola Malpighi, Bologna

## [ CASO CLINICO ]

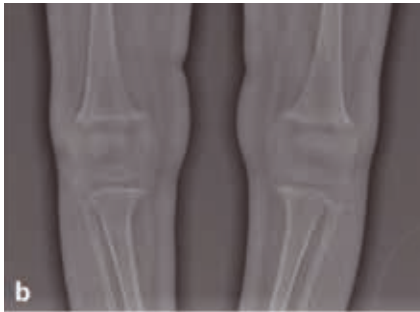
# Un'acidosi metabolica insidiosa

Per una diagnosi rapida, e quindi per la prevenzione di sviluppo di complicanze, e per una corretta terapia della acidosi tubolare renale è utile la stretta collaborazione con lo specialista nefrologo.

**DESCRIZIONE DEL CASO.** L. è una bambina di 18 mesi che giunge alla nostra attenzione in Pronto soccorso pediatrico per la comparsa da due giorni di diarrea e diversi episodi di vomito, ad andamento ingravescente con difficoltà ad assumere liquidi. All'anamnesi patologica remota nulla di rilevante fino al primo anno di vita quando viene riferito rallentamento della crescita staturponderale (al momento del ricovero peso 8 kg < 3°percentile, lunghezza 74,5 cm, 3°percentile). All'osservazione clinica L. presentava condizioni generali discrete, con segni di disidratazione lieve per cui è stata intrapresa reidratazione endovenosa dopo fallimento della terapia reidratante per os e sono stati eseguiti esami ematici. Questi ultimi hanno mostrato acidosi metabolica (EGA venosa: pH 7,04; HCO<sub>3</sub><sup>-</sup> 6,5 mmol/l; BEB -22,7 mmol/l), ipoglicemia (51 mg/dl) e lieve ipopotassiemia (3 mmol/L); allo stick urine erano presenti chetoni. Trattenuta in osservazione breve, L. ha proseguito reidratazione con soluzione

fisiologica, glucosio al 5% e KCl con miglioramento clinico e correzione di ipoglicemia, kaliemia e acidosi metabolica. Il dosaggio di ammonio e lattato sono risultati nella norma, mentre è risultata positiva la ricerca dell'antigene del Rotavirus su feci. In seconda giornata di degenza L. è stata dimessa con diagnosi di gastroenterite acuta da Rotavirus.

Nei mesi successivi si assisteva a un ulteriore rallentamento della crescita staturponderale associata a inappetenza, pertanto all'età di 22 mesi (peso 8,535 kg) L. è stata ricoverata per approfondimento diagnostico. Gli esami ematici mostravano, in assenza di sintomi gastroenterici, acidosi metabolica (pH 7,29; HCO<sub>3</sub><sup>-</sup> 11,5 mmol/l; BEB -13,4 mmol/l) con gap anionico (AG) plasmatico normale (12 mmol/L) e ipopotassiemia (K<sup>+</sup> 3 mmol/L). Agli esami urinari si rilevava pH urinario alcalino (pH: 7) e ipercalciuria (CaU/CrU: 2 mg/mg, valore normale per età < 0,5); questi dati clinico-laboratoristici, insieme al riscontro di segni compatibili con nefrocalcinosi all'ecografia addome (Figura 1a) ponevano il sospetto



**Figura 1a. Ecografia renale:** aspetto debolmente iperecogeno delle piramidi midollari con inscritti alcuni sparsi spots iperecogeni (freccia) come da iniziale nefrocalcinosi.

**Figura 1b. Radiografia del femore bilaterale:** lievi segni di osteoreafazione diffusa, parziale deformità a tromba e segni di sfrangiamento della regione meta-epifisaria femorale distale e prossimale delle tibie e del perone. Sono evidenti segni di ispessimento periostale.

di una acidosi tubulare renale (ATR). Per la presenza all'esame obiettivo di bozze frontali prominenti, braccialetto rachitico e varismo tibiale sono stati eseguiti, oltre agli esami ematici (fosfatasi alcalina 499 U/L; vitamina D 22 ng/ml; PTH 16 pg 2/mL), Rx bacino e femore bilaterale (Figura 1b) con segni radiologici compatibili con rachitismo.

L. è stata pertanto inviata presso la Nefrologia Pediatrica di riferimento per completare l'iter diagnostico, in particolare per meglio definire la diagnosi di ATR, prossimale o distale, e iniziare adeguata terapia. L'ATR prossimale veniva esclusa per la presenza di una funzione tubulare prossimale nella norma (normali aminoacidi urinari, alfa1 e beta2 microglobulina, assenza di glicosuria), percentuale di riassorbimento tubulare del fosforo > 80% (Tabella 1) e pH urinario persistentemente alcalino in corso di acidosi metabolica. È stata intrapresa terapia con bicarbonato di sodio e citrato di potassio per os. La valutazione audiometrica con metodica C.O.R. è risultata nella norma.

A 4 mesi dall'inizio delle terapie la piccola presenta buon recupero staturale-ponderale (peso 11,195 kg, 10° percentile; h 83 cm, 10° percentile), buon compenso elettrolitico e parametri emogasanalitici nella norma. È in corso l'indagine genetica per lo studio di mutazioni responsabili di ATR distale.

**Tabella 1. Formule per il calcolo del gap anionico plasmatico, gap anionico urinario, riassorbimento tubulare dei fosfati e frazione di escrezione del bicarbonato.**

	Formula	Interpretazione
Gap anionico plasmatico	$\{[Na^+] + [K^+] - \{[Cl^-] + [HCO_3^-]\}$	<b>Normale:</b> 12±4 mmol/L adulti e bambini ≥ 2 anni 16± 4 mmol/L bambini < 2 anni
Gap anionico urinario	$[Na^+] + [K^+] - [Cl^-]$	<b>Positivo</b> in condizioni fisiologiche Se positivo in corso di acidosi metabolica con AG plasmatico normale: compenso renale inappropriato.
Riassorbimento tubulare fosfati (%TRP)*	$\{1 - \frac{(U_{ph} \times P_{Cr})}{(P_{ph} \times U_{Cr})}\} \times 100$	<b>Normale:</b> > 80-85%
Frazione di escrezione del bicarbonato (%)*	$\{U_{HCO_3^-}/P_{HCO_3^-}\} \times \{P_{Cr}/U_{Cr}\} \times 100$	<b>Normale</b> < 5% Espressione della capacità del tubulo prossimale di riassorbire il bicarbonato filtrato.

\* Il dosaggio degli elettroliti plasmatici e urinari va eseguito contemporaneamente.  
 $U_{ph}$ : fosforo urinario;  $P_{ph}$ : fosforo plasmatico;  $U_{Cr}$ : creatinina urinaria;  $P_{Cr}$ : creatinina plasmatica;  
 $U_{HCO_3^-}$ : bicarbonati urinari;  $P_{HCO_3^-}$ : bicarbonati plasmatici

**Tabella 2. Principali caratteristiche delle differenti forme di Acidosi Tubulare Renale (ATR).**

	ATR distale (tipo I)	ATR prossimale (tipo II)	ATR iperkaliemica (tipo IV)
<b>Difetto primario</b>	Compromissione acidificazione distale	Alterato riassorbimento prossimale bicarbonati	Alterata secrezione di aldosterone o resistenza
<b>[HCO<sub>3</sub><sup>-</sup>] plasma</b>	Variabile, fino a < 10 mEq/L	Variabile, in genere 14-20 mEq/L	Variabile, in genere > 15 mEq/L
<b>pH urinario</b>	> 5,5	Variabile < 5,5 se HCO <sub>3</sub> <sup>-</sup> sierici ridotti	< 5,5
<b>K<sup>+</sup> plasmatico</b>	Normale o ridotto	Normale o ridotto	Aumentato
<b>GA urine</b>	Positivo	Positivo	Positivo
<b>Nefrolitiasi/nefrocalcinosi</b>	Presente	Assente (presente in alcune forme di Sindrome di Fanconi)	Assente

## Definizione e classificazione delle acidosi tubulari renali

**L**E ATR COSTITUISCONO UN gruppo eterogeneo di disordini del trasporto tubulare renale caratterizzati da acidosi metabolica ipercloremica provocata da perdita renale di bicarbonati (forma prossimale) o da ridotta escrezione di ioni idrogeno (forma distale).<sup>1</sup>

L'AG plasmatico normale presente nelle ATR (Tabella 1) consente di porre diagnosi differenziale con le acidosi metaboliche correlate a cause extrarenali (acidosi lattica, chetoacidosi diabetica, acidurie organiche e intossicazioni da acido acetilsalicilico) in cui risulta aumentato, ad eccezione dell'acidosi pro-

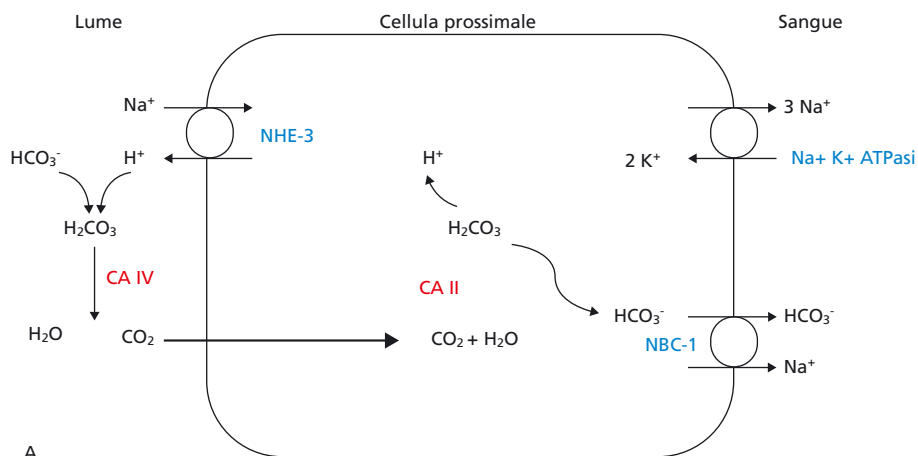
vocata da perdita gastrointestinale di bicarbonati.

Le ATR sono classificate in (Tabella 2):<sup>2</sup>

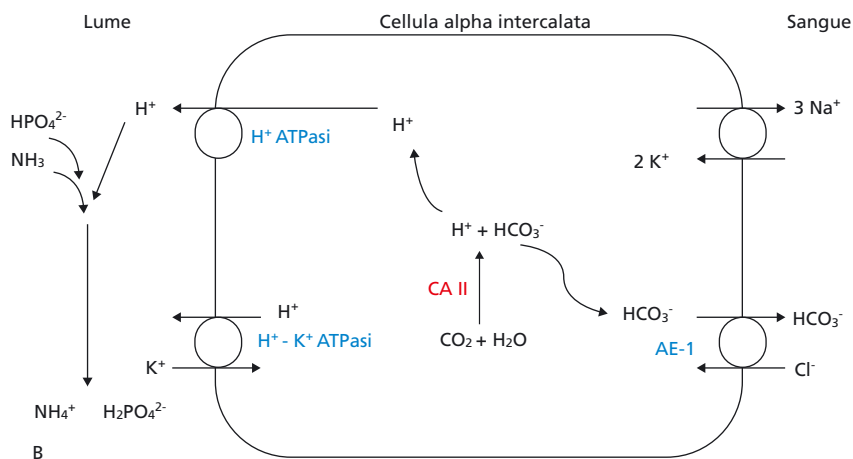
- ATR distale (o Tipo I, forma classica) da deficit di secrezione di ioni idrogeno nel tubulo distale;
- ATR prossimale (o Tipo II) da alterato riassorbimento dei bicarbonati a livello del tubulo prossimale;
- ATR combinata prossimale e distale (Tipo III) da mutazione del gene dell'anidrasi carbonica di tipo II, con trasmissione autosomica recessiva (AR): si associa a osteopetrosi, calcificazioni cerebrali e ritardo mentale;
- ATR iperkaliemica (o Tipo IV) →

**Caso clinico** | Un'acidosi metabolica insidiosa

**Figura 2a.** Nelle cellule del tubulo prossimale gli ioni  $H^+$  vengono secreti nel lume tubulare mediante lo scambiatore  $Na^+-H^+$  (NHE-3). Nel lume si crea  $H_2CO_3$  che mediante l'anidrasi carbonica IV (CA IV) viene trasformato in  $H_2O$  e  $CO_2$ . La  $CO_2$  diffonde liberamente attraverso la membrana apicale e nel citosol l'anidrasi carbonica II riproduce  $H^+$  e  $HCO_3^-$ . Il bicarbonato passa nel circolo ematico mediante il cotrasportatore NBC-1 sul versante basolaterale della cellula.



**Figura 2b.** Nelle cellule alfa-intercalate del dotto collettore gli ioni  $H^+$  vengono secreti nel lume mediante una pompa  $H^+$  ATPasi. A livello luminale vengono tamponati da ammonio e fosfati e eliminati nelle urine. La pompa  $H^+-K^+$  ATPasi è anch'essa implicata nella secrezione luminale di  $H^+$ . Il bicarbonato prodotto all'interno della cellula viene riassorbito mediante lo scambiatore anionico  $HCO_3^- - Cl^-$  (AE-1) sul versante basolaterale della cellula.



→ da deficit o resistenza tubulare all'azione dell'aldosterone: si caratterizza per iperkaliemia e acidosi moderata. Può essere legata alla somministrazione di farmaci o anomalie ereditarie (es: pseudoipoadosterismo).

Di seguito prenderemo in esame le principali caratteristiche cliniche e di laboratorio e l'iter diagnostico delle ATR distali e prossimali.



**Eziologia e fisiopatologia dell'ATR**

**I**N CONDIZIONI FISILOGICHE, IL carico giornaliero di acidi con una tipica dieta occidentale ammonta a circa 1 mmol/kg/die: per mantenere l'equilibrio acido base gli  $H^+$  vengono tamponati mediante processi intra e

•••  
**L'ATR distale si presenta principalmente in età pediatrica e può essere sporadica o ereditaria, a trasmissione AD o AR.**

extracellulari che conducono a una progressiva deplezione di sostanze tampone, soprattutto bicarbonati. Il rene svolge un ruolo fondamentale nel mantenere l'omeostasi acido-basica riassorbendo il bicarbonato filtrato a livello glomerulare ed eliminando  $H^+$  in forma di ammonio o acido titolabile (fosfati).

Circa l'80-90% di bicarbonati filtrati a livello glomerulare viene rias-

sorbita a livello del tubulo prossimale (Figura 2a), il restante nelle porzioni più distali del nefrone (tubuli collettori) dove gli ioni  $H^+$  vengono secreti nel lume tubulare in forma di ammonio o fosfati, restituendo al circolo molecole di bicarbonato (Figura 2b).

L'ATR distale è correlata alla disfunzione di trasportatori ionici espressi a livello delle cellule  $\alpha$ -intercalate del dotto collettore e implicati nel processo di acidificazione delle urine mediante l'escrezione di  $H^+$  (Figura 2b). Tale disfunzione impedisce l'eliminazione del carico giornaliero di acidi, con progressiva ritenzione di ioni  $H^+$  e acidosi metabolica con AG normale: la concentrazione sierica del bicarbonato può ridursi fino a meno di 10 mEq/l.

L'ATR distale si presenta principalmente in età pediatrica e può es-

sere sporadica o ereditaria, a trasmissione autosomica dominante (AD) o recessiva (AR). Esistono inoltre forme secondarie a patologie genetiche, autoimmuni e farmaci nefrotossici<sup>2</sup>. Alla base della ATR distale ereditaria sono conosciute:

- mutazioni del gene SLC4A1 che codifica per lo scambiatore cloro/bicarbonato (AE1) espresso sulla superficie basolaterale delle cellule  $\alpha$ -intercalate (trasmissione AD o AR);
- mutazioni dei geni ATP6V1B1 e ATP6V0A4 che codificano per subunità della pompa H<sup>+</sup> ATPasi vacuolare, espressa alla superficie apicale delle cellule  $\alpha$ -intercalate. Entrambe queste forme, a trasmissione AR, possono associarsi a sordità neurosensoriale<sup>3</sup> in quanto la pompa H<sup>+</sup> ATPasi è espressa anche a livello dell'orecchio interno dove mantiene l'endolinfa a pH acido necessario per la trasmissione del segnale acustico.

Nei pazienti affetti da ATR distale, nonostante l'acidosi metabolica, il pH urinario è inappropriatamente alcalino (> 5,5, generalmente 6,5-7) per l'impossibilità ad acidificare le urine.

Altre alterazioni che possono ritrovarsi nelle forme distali sono:

- nefrocalcinosi, quasi sempre presente, dovuta al pH urinario alcalino, all'ipocitraturia (i citrati vengono riassorbiti nel tubulo prossimale per fare fronte all'acidosi sistemica) e ai livelli urinari elevati di ossalato e fosfato di calcio;
- rachitismo, legato all'acidosi metabolica cronica con mobilitazione di grandi quantità di calcio dall'osso, sistema tampone particolarmente efficace, e all'ipofosforemia;

Tabella 3. Cause principali di acidosi tubulare renale (ATR) prossimale.

ATR prossimale isolata	
Cause genetiche	Mutazione NBC-1 Mutazione anidrasi carbonica II (forma mista prossimale-distale)
Cause acquisite	Inibitori anidrasi carbonica (es: acetazolamide, topiramato)
ATR prossimale con sindrome di Fanconi	
Cause genetiche	Mutazione cotrasportatore sodio-fosfato
Malattie sistemiche ereditarie	Cistinosi Tirosinemia Galattosemia Malattie mitocondriali Glicogenosi tipo 1 Sindrome di Wilson Sindrome di Lowe Sindrome di Dent Sindrome di Fanconi-Bickel
Cause acquisite	Farmaci: • Chemioterapici (ifosfamide, oxaliplatino, cisplatino) • Inibitori della trascrittasi inversa: - nucleotidici (tenofovir, adefovir) - nucleosidici (didanosina, lamivudina, stavudina) • Anticonvulsivanti (acido valproico) • Antibiotici (aminoglicosidi)
Miscellanea	Intossicazione da metalli pesanti Nefrite tubulo-interstiziale

- ipopotassiemia, legata principalmente alla maggiore quota di sodio che giunge al tubulo distale dove provoca scambio di potassio (escreto) con sodio (riassorbito) sia mediante meccanismi diretti che mediati dall'aumento di aldosterone.

L'ATR prossimale si caratterizza per la compromissione del riassorbimento dei bicarbonati a livello del tubulo prossimale<sup>4</sup> dove circa l'80% del bicarbonato filtrato viene riassorbito. In questa forma la concentrazione sierica di bicarbonati (generalmente 14-20 mEq/l) è influenzata dalla capacità dell'ansa di Henle e del nefrone distale di riassorbire l'aumentato

carico di bicarbonati, fino quando i meccanismi di riassorbimento non vanno incontro a saturazione. Inoltre, il processo di acidificazione delle urine mediante la secrezione di H<sup>+</sup> nel nefrone distale è conservato per cui il pH urinario è solitamente < 5,5 (Figura 2a).

L'ATR prossimale in forma isolata (con sola perdita di bicarbonati) è rara e può essere AR, AD o sporadica. Nelle forme isolate ereditarie le mutazioni interessano il gene che codifica per il cotrasportatore Na<sup>+</sup>-HCO<sub>3</sub><sup>-</sup> o per l'anidrasi carbonica; le forme isolate acquisite sono correlate a farmaci inibenti l'anidrasi carbonica (es. acetazolamide).

Nella maggior parte dei casi l'ATR prossimale si presenta nell'ambito di una sindrome di Fanconi che nella sua forma completa, oltre alla perdita di bicarbonati, determina la perdita di fosfati, acido urico, glucosio, aminoacidi e proteine a basso peso molecolare. La sindrome di Fanconi può essere determinata da mutazioni genetiche primarie a carico di proteine transmembrana del →

• • •

**Nella gran parte dei casi l'ATR prossimale si presenta nell'ambito di una sindrome di Fanconi.**

→ tubulo prossimale implicate nell'assorbimento di bicarbonati o fare parte del quadro clinico di patologie sistemiche ereditarie come la cistinosi, galattosemia, disordini mitocondriali, sindrome di Lowe, sindrome di Dent, ecc. Le forme acquisite di sindrome di Fanconi possono presentare eziologia diversa ma più frequentemente conseguono a danno da farmaci (Tabella 3).

Nella ATR prossimale il potassio sierico è normale o lievemente ridotto e usualmente nefrocalcinosi e litiasi renale non sono presenti in quanto i citrati, non venendo riassorbiti a livello del tubulo prossimale a causa della disfunzione tubulare, vengono eliminati in grandi quantità nelle urine impedendo la formazione di calcoli. Tuttavia, la nefrocalcinosi può essere riscontrata in alcune forme di ATR prossimale con sindrome di Fanconi, come nella sindrome di Dent.

La massiva perdita urinaria di fosfato presente nella sindrome di Fanconi è responsabile della comparsa di segni clinici di rachitismo.<sup>5</sup>



### Iter diagnostico e diagnosi differenziale

LA DIAGNOSI DI ATR DEVE ESSERE presa in considerazione in presenza di scarso accrescimento staturponderale, anoressia, vomito, poliuria, polidipsia, disidratazione, ipotonia muscolare. In presenza di questi segni l'esecuzione di un EGA venosa è importante per valutare la presenza acidosi metabolica. In presenza di acidosi metabolica, attraverso il calcolo dell'AG plasmatico<sup>6</sup> (Tabella 1) è possibile differenziare le acidosi metaboliche ipercloremiche (AG normale) da quelle normocloremiche (AG aumentato) (Figura 3).

### In alcune forme di ATR distale si può avere conferma diagnostica attraverso indagini di biologia molecolare.

In presenza di AG normale è necessario distinguere l'origine renale o gastrointestinale dell'acidosi metabolica: l'anamnesi, il quadro clinico, l'eventuale valutazione del AG urinario (negativo nelle forme gastrointestinali, positivo nelle renali) e della frazione escrezione del bicarbonato (normale nelle forme gastrointestinali) permettono di distinguere l'origine dello squilibrio acido-base (Tabella 2).

Se i dati clinici e di laboratorio orientano verso un'origine renale dell'acidosi, considerando il pH urinario e K<sup>+</sup> plasmatico è possibile definire il tipo di alterazione tubulare:

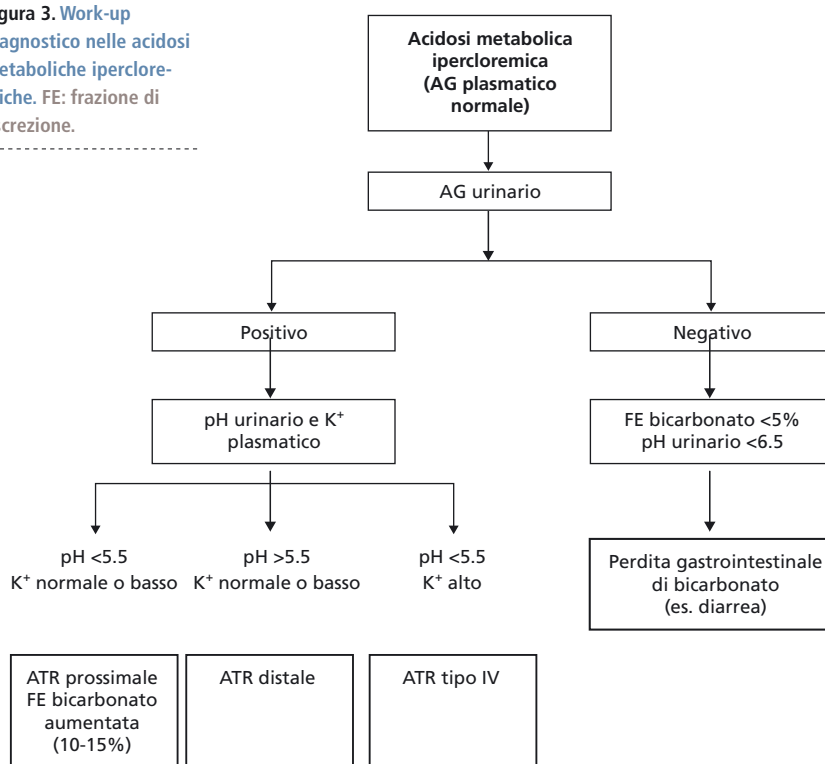
nario e K<sup>+</sup> plasmatico è possibile definire il tipo di alterazione tubulare:

- pH urinario > 5,5 e K<sup>+</sup> normale o basso: ATR distale
- pH urinario < 5,5 e K<sup>+</sup> normale o basso: ATR prossimale
- pH < 5,5 e K<sup>+</sup> elevato: ATR tipo IV (es: pseudoipoadosterosimo).

Nel sospetto di ATR distale è necessario eseguire ecografia renale per escludere nefrocalcinosi e litiasi renale, valutare il metabolismo calcio-fosforo e, nel sospetto di rachitismo, eseguire indagini radiologiche. Valutazioni audiologiche seriate sono necessarie per escludere sordità neurosensoriale che può essere presente, anche a insorgenza tardiva, nelle forme di ATR distale da mutazione della pompa H<sup>+</sup> ATPasi. Infine per alcune forme di ATR distale è possibile ottenere conferma diagnostica mediante indagini di biologia molecolare<sup>7</sup>.

Nelle forme prossimali è importante stabilire se il difetto di riassorbimento dei bicarbonati è isolato o

Figura 3. Work-up diagnostico nelle acidosi metaboliche ipercloremiche. FE: frazione di escrezione.



rientra in una sindrome di Fanconi: è indicato perciò valutare la presenza di glicosuria, proteinuria a basso peso molecolare (alfa 1 e beta 2 microglobuline), aminoaciduria generalizzata e ridotto riassorbimento tubulare del fosforo (Tabella 2). In caso di sindrome di Fanconi è indicato eseguire ecografia renale per ricercare segni di nefrocalinosi, valutazione clinica e radiologica per evidenziare segni di rachitismo e visita oculistica per escludere la presenza di cristalli corneali di cistina.

Nel sospetto di ATR prossimale per conferma diagnostica è possibile somministrare  $\text{NaHCO}_3$  1 mmol/kg per os o ev e monitorare il pH urinario e la concentrazione plasmatica di  $\text{HCO}_3^-$ . La diagnosi è confermata in presenza di pH urinario  $\geq 7$  e bicarbonato plasmatico corretto solo parzialmente ( $< 22$  mmol/l) o se sono necessarie grandi quantità di bicarbonato per correggere i livelli di  $\text{HCO}_3^-$ .



## Terapia

**L** CARDINE DELLA TERAPIA DELLE ATR consiste nel correggere l'acidosi mediante la somministrazione di alcali in forma di bicarbonato di sodio e citrato di potassio, allo scopo di favorire una adeguata crescita sta-

• • •

### La somministrazione di alcali in forma di bicarbonato di sodio e citrato di potassio rappresenta il cardine della terapia delle ATR.

turo-ponderale, mineralizzazione ossea e prevenire la progressione della nefrocalinosi. Nelle ATR prossimali la dose di bicarbonati necessaria a ristabilire l'equilibrio acido-base è usualmente molto elevata, fino a 10-15 mmol/kg/die, nelle forme distali 2-4 mmol/kg/die. La terapia dovrebbe essere suddivisa in dosi che vanno somministrate almeno ogni 6 ore per fare fronte alla perdita persistente di bicarbonati.

In entrambe le forme l'idratazione abbondante è importante per sopprimere la perdita urinaria di acqua.

La presenza di ipopotassiemia (frequente nelle forme distali) rende necessario l'utilizzo di supplementi di  $\text{K}^+$ , da soli o in associazione al bicarbonato di sodio, per la correzione dell'acidosi. Il citrato di potassio corregge l'ipopotassiemia e aumenta la citraturia, riducendo la tendenza alla precipitazione dei sali di calcio

nelle urine tipica delle forme distali. È importante ricordare che nelle fasi iniziali della terapia con alcali l'ipopotassiemia può peggiorare per passaggio intracellulare di  $\text{K}^+$  in seguito alla correzione dell'acidosi.

Nei pazienti affetti da sindrome di Fanconi, oltre alla terapia specifica della causa sottostante, è necessario correggere le alterazioni elettrolitiche eventualmente presenti (ipopotassiemia, ipofosforemia, ipocalcemia) con supplementi orali o per via endovenosa. La vitamina D attiva può essere necessaria per la terapia del rachitismo ipofosfatemico.



## Conclusioni

**L'**ANAMNESI E L'ESAME OBIETTIVO, insieme a esami di semplice esecuzione come l'EGA venosa e l'AG plasmatico, sono fondamentali per sospettare un quadro di acidosi tubulare renale. La stretta collaborazione con lo specialista nefrologo è utile per giungere precocemente alla diagnosi, instaurare un'adeguata terapia e prevenire lo sviluppo di complicanze ■

Gli autori dichiarano di non avere alcun conflitto di interessi.

## Bibliografia

1. Geary DF, Schaefer F. Comprehensive pediatric nephrology. Philadelphia, PA: Elsevier, 2008.
2. Batlle D, Haque SK. Genetic causes and mechanisms of distal renal tubular acidosis. *Nephrol Dial Transplant* 2012;27(10):3691-704.
3. Vargas-Poussou R, Houillier P, Le Pottier N, et al. Genetic investigation of autosomal recessive distal renal tubular acidosis: evidence for early sensorineural hearing loss associated with mutations in the ATP6VOA4 gene. *J Am Soc Nephrol* 2006;17:1437-43.
4. Haque SK, Ariceta G, Batlle D. Proximal renal tubular acidosis: a not so rare disorder of multiple etiologies. *Nephrol Dial Transplant* 2012;27(12):4273-87.
5. Penido MG, Alon US. Hypophosphatemic rickets due to perturbations in renal tubular function. *Pediatr Nephrol* 2014;29(3):361-73.
6. Rees L, Brogan PA, Bockenhauer D, Webb NJA. Pediatric Nephrology. 2nd edition. Oxford: United Kingdom. Oxford Specialist Handbooks in Paediatrics, 2012.
7. Gómez J, Gil-Peña H, Santos F, et al. Primary distal renal tubular acidosis: novel findings in patients studied by next-generation sequencing. *Pediatr Res* 2016;79(3):496-501.