

[ TUTTO SU ]

# Elmintiasi extraintestinali

Per il pediatra generalista diagnosticare e gestire le forme extraintestinali di elmintiasi non è semplice, sia per le manifestazioni cliniche proteiformi sia per l'assenza di vermi e uova nelle feci. E anche gli infettivologi spesso non hanno le competenze specialistiche appropriate.

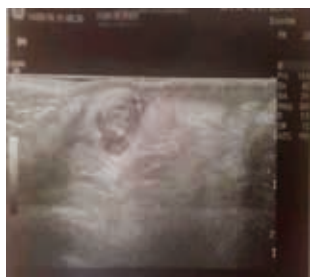

Figura 1. Ecografia emiscroto sinistro: larva di *D. repens*.

**Caso clinico.** Un lattante di 11 mesi, inviato all'Ambulatorio di Chirurgia Pediatrica del Policlinico Universitario di Palermo per sospetta cisti del funicolo spermatico, presentava all'emiscroto sinistro un nodulo duro, indolente, di circa 1 cm, ricoperto da cute integra. Il piccolo, figlio di genitori italiani, era nato ed aveva sempre vissuto in provincia di Agrigento. L'ecografia ad alta risoluzione (10-12 MHz) mostrava una

struttura filiforme vivacemente mobile all'interno di una formazione cistica anecogena senza rapporti con il testicolo (Figura 1). Consultato chi scrive, veniva posta diagnosi di infestazione da *Dirofilaria repens*. La delicata sezione della piccola massa asportata permette-



Figura 2. Larva L3 (cm. 10) di *D. repens* estratta da cisti scrotale in bambino di 11 mesi.

va l'estrazione di una sottilissima larva vitale di nematode, successivamente identificata come L3 di *Dirofilaria repens* (Figura 2).<sup>1</sup> L'esame clinico e la visita oculistica permettevano di escludere l'interessamento di altri distretti. Non veniva effettuata alcuna terapia.

La diagnosi era stata "presuntuosamente" posta per l'intersecarsi dell'imaging con il dato epidemiologico: dei vermi presenti in Italia, l'unico in grado

di localizzarsi in sede intrascrotale è proprio *Dirofilaria repens*. L'età del bambino rapportata al periodo di "incubazione" della patologia e alla stagionalità del vettore (*Aedes albopictus*) inducevano a ritenere che la puntura infettante fosse avvenuta nelle prime settimane di vita.

**L**E ELMINTIASI EXTRAINTESTINALI COSTITUISCONO un capitolo affascinante quanto misconosciuto della parassitologia. Vengono qui trattate in forma discorsiva soltanto le patologie presenti sul territorio nazionale in forma endemica o sporadica mentre soltanto brevi note sono dedicate alle più comuni forme di importazione, che il pediatra deve tenere presente di fronte a bambini immigrati da aree tropicali o sub-tropicali o comunque vi hanno soggiornato anche per brevi periodi.

Le elmintiasi extraintestinali a trasmissione locale sono notevolmente diverse fra loro per sede, manifestazioni cliniche e prognosi (Tabella 1). Sono tuttavia accomunate dal carattere accidentale dell'infestazione umana, in quanto il ciclo biologico "naturale", in misura largamente prevalente (echinococco) o pressoché esclusivo (gli altri elminti), si svolge e si esaurisce in ambito animale.



## Echinococcosi cistica

**R**ESPONSABILE DELL'ECHINOCOCCOSI CISTICA, PRINCIPALE forma di echinococcosi umana e la sola presente in Italia (Sardegna soprattutto, seguita da alcune province dell'Italia meridionale

Tabella 1. Sedi Elmintiasi extraintestinali trasmesse in Italia.	
Tegumenti	dirofilariosi, LMC, trichinellosi, cisticercosi
Muscoli	trichinellosi, cisticercosi
Polmone	idatidosi, toxocariasi
Fegato	idatidosi, toxocariasi, distomatosi
Organi addome	idatidosi
Occhio	dirofilariosi, toxocariasi
Osso	idatidosi
Snc	toxocariasi, idatidosi
Scroto	dirofilariosi

nale e della Sicilia),<sup>2</sup> è una tenia, *Echinococcus granulosus*, eliminata con le feci del cane, suo ospite definitivo. Pecore ed altri erbivori sono gli ospiti intermedi naturali e presentano nei visceri formazioni cistiche (idatidi) a contenuto liquido incolore alle cui pareti sono adese numerosissime forme larvali (protoscolici). La capacità di moltiplicarsi da parte di forme di sviluppo ancora immature, quali per l'appunto i protoscolici, costituisce un fenomeno biologico molto particolare. Cisti idatidee figlie si possono formare sia all'interno che sulla superficie esterna della formazione primaria, esitando talvolta in un intricato groviglio di formazioni rotondeggianti.

Francesco Scarlata  
Infettivologo Pediatra  
Università di Palermo

Il cane, ospite definitivo, si infesta mangiando visceri di erbivori o alimenti contenenti comunque materiale idatideo (rinvenuto anche nelle frattaglie per cani e gatti talvolta in vendita nelle macellerie).<sup>3</sup> Si consiglia pertanto di dare ai cani solo carne ben cotta o di ricorrere ai prodotti dedicati (croccantini e quant'altro).

L'infestazione canina è quasi sempre misconosciuta sia per la sua asintomaticità che per la scarsa riconoscibilità della tenia (sottile e lunga appena 0,5 cm) nel materiale fecale.

L'uomo è un ospite intermedio accidentale nel quale si sviluppano le cisti idatidee sopra descritte. L'abitudine dei bambini (ma anche dei loro genitori!) di sbaciucchiare il cane è probabilmente la modalità più frequente di infestazione in quanto l'animale parassitato ha sul pelame proglottidi di gravide e uova, quale conseguenza della poco igienica abitudine di strofinare il muso sulla regione perianale. Frequente anche la trasmissione con ortaggi contaminati da feci canine (le uova rimangono vitali per molte settimane).<sup>4</sup>

Nell'intestino le uova si schiudono, fuoriescono le larve esacante che, attraverso la circolazione portale, giungono al fegato, sede di formazione della cisti idatidea in circa i 2/3 dei casi. Se il filtro epatico viene superato è probabile che il parassita si impianti nel polmone (20%) (Figura 3) o ancor più raramente, attraverso il circolo arterioso, in qualsiasi altro organo. Particolarmente severe le forme a carico delle vertebre (per l'azione compressiva sul midollo) e del SNC, queste ultime meno rare nel bambino rispetto all'adulto. Nel 20% dei casi vi sono più cisti nello stesso organo, nel 10% sono interessati più organi. Possibili d'altra parte localizzazioni secondarie ad organi contigui (p. es. fegato → altri organi addominali o polmone → rachide). La cisti si accresce molto lentamente (0,5-1 cm/anno), ma può superare, nell'adulto, i 30 cm di diametro.

Anche se molti casi vengono seguiti ambulatorialmente, nel quinquennio 2009-2013 (ultimi dati disponibili!) i ricoveri per idatidosi in Italia sono stati ben 4484.<sup>2</sup> Il numero esiguo di bambini (soltanto 87, pari al 2%) è agevolmente spiegabile con la larga prevalenza di infestazioni asintomatiche in presenza di cisti di modeste dimensioni.

Il sospetto diagnostico di idatidosi nella maggior parte dei casi avviene occasionalmente, in seguito ad un Rx Torace o una eco-addome effettuati per monitorare altre patologie. In altri casi invece l'iter diagnostico trae lo spunto da:

- Sintomatologia d'organo di tipo compressivo (p. es. subittero, tosse stizzosa, convulsioni).
- Sintomi/segni da sensibilizzazione ad antigeni cistici (febricola, prurito, esantema, eosinofilia, iper-IgE).
- (Eccezionalmente) sintomi di complicanze, da allergie gravi (fino allo shock anafilattico) per rottura della cisti o da sovrainfezioni batteriche.

Alla diagnostica per immagini la cisti presenta un contenuto liquido che si riduce progressivamente con l'invecchiamento (per involuzione biologica o a seguito della terapia medica) così da diventare progressivamente più solida fino ad immagini a palla di neve o a guscio calcifico. Quest'ultimo aspetto si ha generalmente dopo almeno un decennio ed è pertanto assai raro tra i bambini. Non semplice nelle fasi iniziali la diagnosi differenziale con cisti displastiche congenite a contenuto liquido. Queste tuttavia non presentano nel tempo modifiche

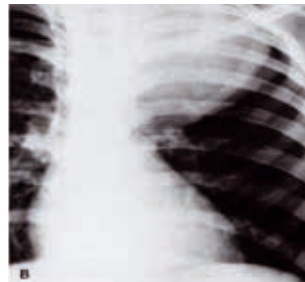


Figura 3. Rx torace: grossa cisti idatidea al campo superiore del polmone di sinistra.

significative, così che esami seriatati possono risultare utili in diagnosi differenziale.

Nei casi dubbi possono aiutare gli esami di laboratorio: anticorpi sierici (ELISA o altre metodiche) ed eosinofilia sono comunque incostanti, probabilmente perché presuppongono fissurazioni della parete cistica e quindi interazione antigeni parassitari-sistema immune. Particolarmente bassa è la sensibilità nelle forme polmonari e in età pediatrica.

In conclusione, l'assenza di anticorpi ed eosinofilia non esclude la diagnosi di idatidosi, mentre la loro presenza rafforza notevolmente l'ipotesi diagnostica.

La diagnosi di certezza si può avere soltanto con l'asportazione chirurgica: quasi sempre è dirimente la semplice osservazione macroscopica, in qualche caso è necessario l'esame anatomopatologico (membrana laminare che si impregna con l'acido periodico di Schiff, identificazione di protoscolici ed uncini).

Mentre per le cisti a contenuto solido o calcifiche (in genere biologicamente spente) è previsto soltanto un monitoraggio semestrale (imaging e sierologia), per quelle giovani è di elezione la terapia chirurgica che consiste in un intervento di cistectomia e pericistectomia previa inoculazione di sostanza protoscolicida (soluzione salina ipertonica o etanolo) così da ridurre il rischio di disseminazione in caso di apertura della cisti stessa.

In alternativa si può effettuare un tentativo di terapia medica con tre cicli mensili (separati da 14 gg di intervallo) di albendazolo x os (8 mg/kg/12h, dopo pasto grasso →

## Anche se molti casi vengono seguiti ambulatorialmente, nel quinquennio 2009-2013 (ultimi dati disponibili) i ricoveri per idatidosi in Italia sono stati ben 4484.

→ per favorirne l'assorbimento), ripetibili in caso di miglioramento all'imaging. L'albendazolo (teoricamente in commercio ma da qualche tempo di difficile reperimento in Italia) viene altresì impiegato nei casi inoperabili (sede o numero delle cisti, comorbidità) e comunque a cavallo dell'intervento chirurgico (da 7 gg prima a 90 dopo) per ridurre i rischi da disseminazione dei protoscolici.

Il pediatra dovrà consigliare ai bambini con cisti epatiche di evitare attività sportive o ricreative che possano esporre a traumi addominali (→ rottura cisti → possibili reazioni allergiche gravi e/o disseminazione).



### Toxocariasi (sindrome da *larva migrans* viscerale)

**N**ELLA REALTÀ EPIDEMIOLOGICA ITALIANA TOXOCARIASI umana e sindrome da *larva migrans* viscerale (LVM) vengono spesso impiegati come sinonimi anche se tale sindrome si riferisce a tutte le condizioni morbose che conseguono alla presenza nei visceri di larve di elminti animali incapaci di maturazione nell'habitat umano.

Così come l'adattamento coevolutivo ha permesso ad *Ascaris lumbricoides* di svilupparsi con facilità nell'intestino umano, altri ascaridi si sono adattati a questa o quella specie animale: *Anisakis* è l'ascaride del pesce, *Parascaris equorum* dei cavalli, *Toxocara canis* e *Toxocara cati* lo sono rispettivamente dei cani e dei gatti.

Tra i cuccioli dei "pets" l'infestazione (trasmessa per via transplacentare o con l'allattamento) è così frequente che l'obbligo di legge di posporre allo "sverminamento" la loro commercializzazione è essenzialmente finalizzato alla profilassi di tale parassitosi. Malgrado tale misura, uova di *Toxocara spp* sono stati ritrovati nel terriccio di buona parte dei parchi pubblici italiani.<sup>5</sup> L'ingestione accidentale di uova embrionate di toxocara da parte di bambini che giocano in parchi o giardini pubblici frequentati da cani è pertanto da considerarsi evenienza piuttosto frequente. Tuttavia

in molti casi l'habitat intestinale umano non consente lo sviluppo delle larve, in altri casi invece le larve riescono a passare in circolo migrando per i visceri senza, tranne casi aneddotici, maturare in verme adulto (sindrome da LVM).

L'infestazione è asintomatica nella gran parte dei casi, così che studi di siero prevalenza (la cui attendibilità è comunque incerta per la bassa specificità delle metodiche) indicano nella toxocariasi l'elmintiasi umana più diffusa dopo l'ossidiosi nelle aree sviluppate del mondo.<sup>6</sup>

Nei casi clinicamente espressi le manifestazioni cliniche sono espressione di processi infiammatori a carico del fegato (epatite eosinofila), del polmone (sindrome di Löeffler), dell'occhio (retinite granulomatosa con deficit visivo monolaterale) e del SNC (convulsioni). A tal proposito sono molti gli studi, a partire dagli anni '90 e fino ad un recentissimo trial italiano,<sup>7</sup> che rilevano una relazione tra manifestazioni "epilettriche" e presenza di anticorpi anti-toxocara nel siero.

Rare le forme ad impronta sistemica di tipo similmononucleosico con febbre, linfadenopatia ed epatosplenomegalia.

La diagnosi di infestazione si avvale della ricerca nel siero degli anticorpi nei confronti dell'antigene escretore-se-

#### Sindrome di Löeffler

La sindrome di Löeffler è una patologia infiammatoria acuta broncopolmonare che consegue al passaggio attraverso i polmoni di larve di elminti, nell'ambito di cicli biologici naturali (ascaridiasi, anchilostomiasi, trichinellosi, schistosomiasi, distomatosi polmonare, filariosi), di disseminazione extraintestinale nell'ospite compromesso (strongiloidiasi) oppure di migrazione aberrante di forme immature di elminti degli animali (toxocariasi, eccezionalmente dirofilariosi).

La severità è molto variabile, da quadri soltanto radiografici a forme anche mortali, queste ultime quasi sempre in soggetti sensibilizzati da ripetute infestazioni in aree tropicali.

Le forme di media severità si esprimono con un quadro di pneumopatia interstiziale talvolta fugace o migrante spesso accompagnata da broncospasma con ipereosinofilia sia ematica che nell'espettorato.

cretore di *Toxocara* in ELISA con conferma in Western-Blot. Nelle forme sintomatiche sono presenti anche grande ipereosinofilia ( $>1500/\text{mm}^3$ ) ed iper-IgE totali.

Nelle forme neurologiche ed oculari tuttavia, per la compartimentalizzazione dell'infestazione rispetto al sistema immunitario, la sierologia può essere negativa, così come normali eosinofili ed IgE.

La terapia si avvale dell'albendazolo (15 mg/kg/die) per 8 giorni. Almeno inizialmente è prudente associare piccole quantità di steroide (p. es. 0,5 mg/kg/die di prednisone) per ridurre la risposta allergica alla lisi larvale, talvolta piuttosto importante.

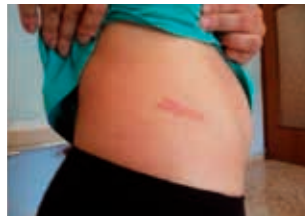

Figura 4. Bambino di 7 anni: larva migrans cutanea al fianco destro.

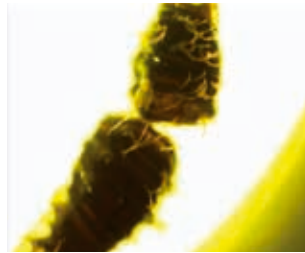


Figura 5. Larve di *Fannia cunicularis* dalle urine di un bambino di 3 anni.

### Sindrome da larva migrans cutanea

**C**OSÌ COME ACCADE A LIVELLO VISCERALE NELLA SINDROME da LVM, la penetrazione attraverso lesioni di continuo della cute di larve di elminti animali può portare (in alternativa all'evento più frequente, cioè la morte delle stesse) alla migrazione per il derma di elementi larvali il cui percorso può essere "tracciato" da una dermatite serpigginosa reattiva piuttosto pruriginosa (Figura 4). Dopo alcuni giorni, raramente dopo qualche mese, la migrazione e i sintomi correlati si arrestano in seguito alla morte del parassita. La sindrome da larva migrans cutanea (LMC) è propria del turista che ha camminato a piedi nudi su arenili dell'America Centromeridionale, infestati da larve di *Ancylostoma caninum* o *brasiliensis* per schiusura di uova emesse con le feci da cani infestati. Possibili tuttavia forme autoctone da *Dirofilaria repens* (*D. repens*). Non utile alcuna terapia eziologica.

Riguardo alle lesioni cutanee da elminti, è necessario ricordare come qualsiasi infestazione, extraintestinale ma anche intestinale, possa accompagnarsi a rash a patogenesi allergica.



### Verme o larva di insetto?

**N**ON INFREQUENTEMENTE LARVE DI MOSCA PRESENTI in tessuti umani (miasi) vengono confuse con piccoli vermi. Le larve di insetto somigliano infatti a piccoli nematodi, lunghi quanto gli ossiuri (mezzo cm o poco più) ma rispetto a questi sono più robusti ed identificabili per la presenza di un puntino nero ad una o ambedue le estremità. Soltanto lo studio di strutture microscopiche

come gli opercoli respiratori permettono tuttavia l'attribuzione a questa o quella specie.

Gli insetti e in particolare le mosche possono deporre le uova su soluzioni di continuo della cute (soprattutto su tessuti necrotici), nelle cavità nasali o auricolari o sul cibo, così che le piccole larve possono essere riscontrate sulle ferite, nelle feci o fuoruscire dal naso e dalle orecchie.

Piccole mosche del genere *Fannia* depositano le uova sulla carta igienica e sugli asciugamani umidi così che dopo l'uso nell'area dei genitali le larve possono risalire in vescica per essere poi emesse con le urine, dove appaiono come piccole formiche per il colore scuro e la presenza di fimbrie di adesione ("bambini che urinano formiche") (Figura 5). Così come larve di una mosca tropicale (*Dermatobia hominis*) possono essere estratte o anche fuoruscire spontaneamente da noduli dermici, simulando così una dirofilariosi.



### Dirofilariosi

**L**E DIROFILARIE SONO NEMATODI FILIFORMI PRESENTI anche in Italia, le quali, diversamente dalle ben più note filarie tropicali a ciclo uomo-vettore-uomo, interessano gli animali, in particolare i cani, che presentano le forme larvali (microfilarie) nel sangue periferico e la forma adulta nel sottocute (*D. repens*) oppure, in caso di infestazione da *Dirofilaria immitis*, nel cuore destro e nelle vene polmonari ("hearth-worm disease" potenzialmente letale).

Occasionalmente *D. repens* può essere trasmessa con la puntura del vettore all'uomo, senza tuttavia la maturazione in vermi adulti delle larve le quali rimangono a lungo vitali nel sottocute, soprattutto al tronco, con la formazione in molti casi di granulomi periparassitari straordinariamente simili a piccoli lipomi, quasi sempre indolenti, talvolta invece flogosati per la reattogenicità degli antigeni parassitari. In altri casi la larva è libera al di sotto della congiuntiva (provocando vistosi sintomi irritativi) o in altre strutture oculari. Più raramente il granuloma può localizzarsi nello scroto o in altre cavità oppure la migrazione della larva può accompagnarsi alle strie eritematose della sindrome da LMC.

La dirofilariosi umana è una zoonosi parassitaria emergente in conseguenza delle modifiche bioclimatiche →

*Oltre alle infestazioni la cui trasmissione può avvenire anche sul territorio nazionale, numerose altre forme possono essere osservate in viaggiatori internazionali o in immigrati, nei quali il contagio è avvenuto all'estero mentre la sintomatologia ha esordito in Italia.*

→ che hanno portato alla sostituzione del vettore storico (*Ochlerotatus caspius*) con il più diffuso ed antropofilo *Aedes albopictus* (zanzara tigre) con l'estendersi a buona parte dell'Italia dell'areale di diffusione, un tempo limitato quasi esclusivamente alla Sicilia.

Ancorché la diagnosi di certezza sia possibile soltanto sulla scorta delle caratteristiche istologiche della cuticola della larva o con la biologia molecolare, nel nostro contesto epidemiologico i soli aspetti clinici e macro-morfologici permettono spesso un preciso orientamento diagnostico. Non vi è indicazione a terapia eziologica stante l'incapacità di maturazione e di moltiplicazione delle larve.



### Trichinellosi

**L** CONSUMO DI CARNE CRUDA O NON SUFFICIENTEMENTE cotta, anche sotto forma di insaccati, proveniente da macellazione clandestina di cinghiali o suini, selvatici o allevati allo stato brado ed infestatisi per cannibalismo o attraverso il serbatoio volpino, è in Italia causa di ricorrenti focolai microepidemici di infestazione da *Trichinella spp*, soprattutto *T. britovi*.<sup>8</sup>

Dopo 2-3 settimane l'invasione larvale del tessuto muscolare e la risposta immune si esprimono con febbre, dolori muscolari, edema facciale, emorragie sub-ungueali ed oculari, diarrea, rilevante aumento degli eosinofili e degli enzimi muscolari. Piuttosto lenta la regressione dei sintomi. Mentre la formazione di anticorpi sierici (ELISA o WB) è tardiva, la diagnosi precoce è possibile con la ricerca dell'acido nucleico su biopsia del muscolo deltoide.

La terapia con albendazolo (8 mg/kg/12h per 5 gg) è indicata nei commensali non ancora sintomatici del caso indice ma è del tutto inefficace in presenza di sintomi da invasione muscolare, responsivi alla somministrazione di

steroidi. L'uniforme cottura delle carni di suidi selvatici o il precongelo a  $-20^{\circ}\text{C}$  per 24h sono efficaci misure di prevenzione.



### Opistorchiasi (distomatosi epatobiliare)

**C**OSÌ COME IL CONSUMO DI SPECIE ITTICHE MARINE crude o poco cotte può portare ad una infestazione gastrointestinale (anisakiasi), l'ingestione di alcune specie di pesci (carpa e tinca soprattutto) dei laghi dell'Italia centrosettentrionale, consumati marinati, affumicati o comunque non sufficientemente cotti, può provocare a distanza di 15-30 giorni una grave e seppur eccezionalmente letale patologia infiammatoria epatobiliare con possibile sovra infezione batterica provocata da *Opistorchis felinus*, un trematode (verme piatto, a differenza delle tenie non segmentato in proglottidi) il cui ciclo naturale si svolge tra gatti e altri mammiferi (occasionalmente l'uomo) quali ospiti definitivi e lumache e quindi pesci di acqua dolce quali ospiti intermedi.<sup>9</sup>

La diagnosi si avvale della ricerca delle uova nelle feci o degli anticorpi nel siero.

Terapia specifica con un farmaco non in commercio in Italia, il praziquantel (25 mg/kg/8h per un solo giorno) che è prudente comunque associare con antibiotico attivo sugli enterobatteri (p. es. cotrimoxazolo o meropenem).

In Italia viene segnalata sporadicamente un'altra distomatosi epato-biliare, la fascioliasi, che si contrae con il consumo della crescione, verdura che, crescendo in terreni umidi, contaminati spesso da urine di pecore e altri erbivori (ospiti definitivi naturali), può presentare incistate forme larvali (metacercarie) di un altro trematode, la *Fasciola hepatica*.



## Cisticercosi

**C**ONSEGUE ALL'INCISTAMENTO NEI TESSUTI UMANI, soprattutto nel sottocute, nei muscoli e nel sistema nervoso, delle forme larvali di *Tenia solium*, cestode (verme piatto segmentato in proglottidi) di cui invece l'uomo è di regola ospite definitivo nell'intestino (teniasi intestinale).

Rimandando per questo argomento al paragrafo "teniasi e cisticercosi" di un precedente articolo sull'elmintiasi,<sup>10</sup> è comunque in questa sede opportuno ricordare che la cisticercosi, condizione molto rara nella popolazione italiana, è invece molto più frequente negli immigrati, particolarmente quelli provenienti dall'America centro-meridionale e dal sud-est asiatico, laddove la neurocisticercosi viene considerata la causa più frequente di convulsioni e ad essa vengono attribuiti ben 50.000 decessi/anno.<sup>11</sup>



## Le infestazioni di importazione

**O**LTRE ALLE INFESTAZIONI SOPRA DESCRITTE, LA CUI trasmissione può avvenire anche sul territorio nazionale, numerose altre forme possono essere osservate in viaggiatori internazionali o in immigrati, nei quali il contagio è avvenuto all'estero mentre la sintomatologia ha esordito o comunque è stata attenzionata in Italia. A tal proposito bisogna ricordare che il periodo di incubazione (o più correttamente di pre-patenza) delle elmintiasi extraintestinali può essere molto ampio e pertanto tali patologie debbono essere sospettate dal pediatra generalista (e il paziente necessariamente inviato allo specialista) anche a distanza di qualche anno dall'ultimo soggiorno in aree della fascia tropicale o sub-tropicale. Di seguito alcuni brevi cenni sull'espressività clinica e le aree di endemia delle forme più frequenti.

### SCHISTOSOMIASI URINARIA (AFRICA SUB-SAHARIANA)

Diversi mesi dopo l'immersione in acque dolci infestate dalle cercarie (larve) di un trematode, lo *Schistosoma haematobium*, compare una cistite emorragica. Il sospetto viene confermato dalla presenza di escrescenze della parete vescicale all'ecografia (granulomi) e dalle caratteristiche uova nel sedimento delle urine, purché emesse un quarto d'ora dopo una decina di flessioni sulle ginocchia (→ spremitura parete vescicale). La ricerca di anticorpi sierici è utile negli europei ma non in chi ha vissuto a lungo in aree endemiche. Eosinofilia spiccata soltanto inizialmente. Eccezionali nel bambino le complicanze tardive

delle forme non trattate (sclerosi/calcificazione vescicale, idronefrosi). Terapia con praziquantel (40 mg/kg in due dosi per un solo giorno, da ripetere dopo un mese).

Dermatiti dovute a penetrazione abortiva di cercarie di schistosomi animali (*S. bovis*) vengono segnalate anche in Italia, soprattutto in Sardegna.

### ONCOCERCOSI ("CECITÀ FLUVIALE") (AREE FLUVIALI DELL'AFRICA EQUATORIALE CENTRALE E OCCIDENTALE)

Dopo 3-12 mesi dalla puntura di ditteri *Simulium*, la risposta immune nei confronti delle microfilarie di *Onchocerca volvulus* porta alla formazione di noduli sottocutanei indolenti ed aree di "oncodermatite" mentre tardivamente l'interessamento oculare (cheratite, retinite) può esitare in cecità. Terapia con monodosi di ivermectina (non in commercio in Italia): 150 microgrammi/kg da ripetere ogni sei mesi fino a completa guarigione.

In clamorosa dissonanza rispetto alle nostre consolidate conoscenze (o convinzioni?) sulla improponibilità della chemioprophilassi delle infezioni microbiche, nelle aree endemiche per oncocercosi, nell'ambito dei programmi dell'Organizzazione Mondiale della Sanità, la somministrazione semestrale di tale farmaco alla popolazione residente ha notevolmente ridotto la prevalenza dell'infestazione senza che siano stati rilevati fenomeni di resistenza.

### FILARIOSI LINFATICHE (SUB-CONTINENTE INDIANO E SUD-EST ASIA, AFRICA INTERTROPICALE, AMERICA CENTROMERIDIONALE)

Trasmesse da numerose specie di zanzare, dopo una incubazione variabile da 3 a 15 mesi, larve ed adulti sono inizialmente responsabili di quadri acuti di tipo allergico o linfangitico, nella fase di stato di linfostasi. Al bambino vengono tuttavia risparmiate le "mostruosità" delle elefantiasi dello scroto, delle mammelle o degli arti, proprie delle forme inveterate. Generalmente piuttosto elevata l'eosinofilia. Conferma diagnostica con la ricerca nel sangue delle microfilarie di *Wuchereria bancrofti* o di *Brugia spp* (rispettivamente con periodicità diurna e notturna).



## Iper eosinofilia ed esame parassitologico delle feci

**L'**ESAME PARASSITOLOGICO DELLE FECI (EPF) CHE per una sorta di riflesso condizionato viene prescritto dal pediatra di fronte ad una ipereosinofilia risul- →

## *Il reperimento dei farmaci antiparassitari ad azione sistemica può essere un problema perché alcuni debbono necessariamente essere acquistati all'estero mentre l'albendazolo, che è l'unico in commercio in Italia, è da un paio di anni difficilmente reperibile nelle farmacie.*

→ ta quasi invariabilmente negativo. Questo non soltanto perché nelle regioni sviluppate tale condizione è molto spesso correlata a condizioni, ancor che misconosciute, di atopia, ma anche in quanto le parassitosi intestinali nostrane (ossiuriasi, teniasi e tra le protozosi giardiasi) non si accompagnano a significativo incremento degli eosinofili per le ridotte interazioni con le cellule effettrici dell'eosinopoiesi e dell'eosinotassi. È invece proprio in corso di elmintiasi extraintestinali (infestazioni che non contemplano la presenza di vermi o uova nelle feci) che gli eosinofili raggiungono valori elevati, non infrequentemente di alcune migliaia/mm<sup>3</sup>, livelli questi ultimi che spesso richiedono l'utilizzo degli steroidi per ridurre il danno tissutale da enzimi rilasciati con la degranolazione degli eosinofili.<sup>12</sup>

Rimanendo in argomento, la persistenza di una rilevante eosinofilia anche dopo molti anni dalla guarigione clinica delle filariosi linfatiche o di altre elmintiasi sistemiche potrebbe essere alla base di molti casi di eosinofilia *sine materia* che frequentemente si riscontra in bambini immigrati da aree tropicali, anche a molti anni dall'arrivo in Europa (eosinofilia tropicale). A tale condizione può associarsi una polmonite interstiziale con potenzialità evolutive verso la fibrosi.



### Conclusioni

**A**NCORCHÉ LIMITATO AL SOSPETTO DIAGNOSTICO, IL compito del pediatra generalista non appare agevole in considerazione della proteiformità delle manifestazioni cliniche e dell'assenza di quell'elemento pressoché costante nelle elmintiasi intestinali (per quanto talvolta oggetto di fraintendimenti), cioè l'espulsione del verme e delle uova (EPF). Così come piuttosto limitate sono anche tra gli infettivologi le competenze specialistiche, sia in campo laboratoristico che nella gestione clinica.

Un ulteriore relevantissimo problema è infine quello del reperimento dei farmaci antiparassitari ad azione sistemica in quanto alcuni debbono necessariamente essere acquistati all'estero mentre l'albendazolo, che è l'unico in commercio in Italia, è da un paio di anni difficilmente reperibile nelle farmacie ■

L'autore dichiara di non avere alcun conflitto di interesse.

### Bibliografia

1. Tripi F, Scarlata F, Verde V, Li Voti G, Chiaramonte C. Human Dirofilariasis presenting as Scrotal Mass. *J Urol Nephrol* 2016;2:1-4.
2. Graziani C, Duranti A, Morelli A, et al. Zoonosi in Italia nel periodo 2009-2013. Rapporti ISTISAN. 2016 ISS, Roma.
3. Mantovani A, Poglayeng G, Stagni M, Toni P, Windenhorn O. Infestazione urbana da *Echinococcus granulosus*. *Parassitologia* 1978;20:101-5.
4. Giordano S, Scarlata F, Nasta R, et al. Idatidosi polmonare in età infantile. *Le Infezioni in Medicina* 2010;1:35-8.
5. Giacometti A, Cirioni O, Fortuna M, et al. Environmental and serologic evidence for the presence of toxocarasis in the urban area of Ancona, Italy. *Eur J Epidemiol* 2000;16:1023-6.
6. Saporito L, Scarlata F, Colomba C, Infurnari L, Giordano S, Titone L. Human toxocarasis: a report of nine cases. *Acta Pediatrica* 2008;1:1-2.
7. Nicoletti A, Sofia V, Mantella A, et al. Epilepsy and toxocarasis: a case-control study in Italy. *Epilepsia* 2008; 49:594-9.
8. Turiac IA, Cappelli MG, Olivieri R, et al. Trichinellosis outbreak due to wild boar meat consumption in southern Italy. *Parasitic Vectors* 2017;10:107-12.
9. Murell KD, Pozio E. The Liver Flukes: *Clonorchis sinensis*, *Opisthorchis* spp. and *Metorchis* spp. In: Rose JB, Jimenez-Cisneros B (eds). *Global Water Pathogens Project*. www.waterpathogens.org. Michigan State University, E. Lansing, MI, UNESCO.
10. Scarlata F. Elmintiasi intestinali oggi. *Area Pediatrica* 2017;18:120-5.
11. King CH, Fairley JK. Cysticercosis. In: Bennet JE, Dolin R, Blaser MJ (eds). *Mandell, Douglas, Bennett's principles and practice of infectious diseases*. 17th Vol II. Philadelphia: Churchill Livingstone Elsevier, 2010: pp 3611-2.
12. Scarlata F. Eosinofili ed eosinofilia. *Infezioni in Medicina* 2015;23:307-12.