

Salvatore Oliva, Sara Isoldi
UOC di Gastroenterologia ed Epatologia Pediatrica
Azienda Universitaria Policlinico Umberto I
Dipartimento Materno Infantile e Scienze Urologiche
Sapienza, Università di Roma

[FAKE NEWS]

Mamma, sono stato bravo... ho mangiato tutto il trenino!

Monete, giocattoli, batterie. I bambini tra i 6 mesi e i 5 anni mettono in bocca e ingoiano corpi estranei di ogni tipo: cosa si crede vada fatto e cosa in realtà va fatto.

L'INGESTIONE DI CORPI E-
stranei (CE) è un evento
molto frequente in pediatria,
con un picco di incidenza massima
tra i 6 mesi di vita e i 5 anni quan-
do inizia l'esplorazione dell'ambiente
circostante. Rappresenta, dunque, una
delle cause più frequenti di accesso al
Pronto Soccorso, con una lieve preva-
lenza nei maschietti. I CE più "graditi"
dai bambini sono le monete, seguite
da giocattoli o parti di essi, oggetti a-
cuminati e batterie. Fortunatamente,
la rimozione endoscopica è necessaria
solo in una minoranza che va dal 10 al
20% dei casi. Più di frequente, invece,
il CE transita spontaneamente attra-
verso il sistema digerente, per essere
poi evacuato nell'arco di alcuni giorni.
In genere, meno dell'1% dei casi ri-
chiede un intervento chirurgico.

La sintomatologia clinica è lega-
ta alla localizzazione e al tipo di CE e
comprende: disfagia, odinofagia, rifiuto
dell'alimentazione, scialorrea, rigurgiti,
vomito, conati, o emorragia digestiva;
più raramente, dispnea o cianosi per
compressione laringo-tracheale da
parte di un CE impattato in esofago
cervicale (considerare, ad ogni modo,
sempre una possibile inalazione).

I principali ostacoli al naturale
transito dei CE, escludendo eventuali
malformazioni, stenosi o diverticoli,
sono quattro: lo sfintere esofageo infe-
riore, il piloro, il ginocchio duodenale
e la valvola ileo-cecale. I primi due

ostacolano, in genere, il passaggio di
oggetti di grande diametro (superiore
a 2-2,5 cm) soprattutto nei bambini
più piccoli. Il ginocchio duodena-
le rappresenta un punto di difficile
superamento per gli oggetti sottili e
lungi (superiori a 6 cm, es. chiavi,
spazzolino da denti). La valvola ileo-
cecale, invece, non consente un age-
vole transito a catenelle e collanine.

Ma quali sono le più frequenti
fake news riguardanti l'ingestione
di corpi estranei?

1. In caso di ingestione certa o sospetta di un corpo estraneo è opportuno somministrare carbone attivo

Le ultime linee guida ESGE/ESPGHAN
raccomandano l'accesso presso il Pron-
to Soccorso pediatrico per tutti i bam-
bini con sospetta o certa ingestione di
CE, anche se asintomatico.

L'approccio terapeutico dipen-
de dal tipo di CE ingerito, dalla sua
localizzazione nel sistema digerente
e dalla presenza di sintomi. Per una
corretta localizzazione del CE è ne-
cessaria l'esecuzione di una radiogra-
fia comprensiva di collo, torace e ad-
dome. In caso di CE radiotrasparenti,
è possibile utilizzare altre metodiche
di imaging, quali la TC.

Si distinguono vari tipi di CE:

- oggetti: a loro volta differenziabili
in "innocui", cioè smussi (es. mo-

nete, biglie), oppure "vulneranti",
cioè appuntiti, taglienti (es. spille,
mollette, giocattoli appuntiti);

- tossici: batterie, oggetti contenenti
piombo, pacchetti di stupefacenti;
- magneti: il cui rischio maggiore è
associato all'assunzione multipla,
soprattutto se avvenuta in tempi
diversi, in quanto i magneti pos-
sono aderire tra loro attraverso le
pareti intestinali con conseguen-
te rischio di perforazione di uno
o più visceri; se smussi e assunti
singolarmente possono essere con-
siderati come CE innocui;
- alimenti: bolo carneo, noccioli, se-
mi, ossi, cartilagini, lische di pesce.

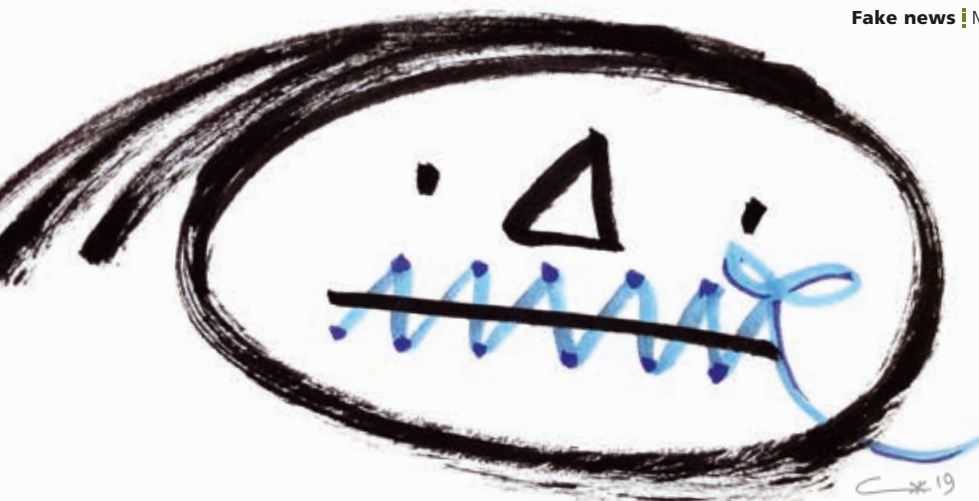
È necessario mantenere il pazien-
te a digiuno sino all'arrivo in Pronto
Soccorso, anche per consentire un'e-
ventuale anestesia generale.

L'utilizzo del carbone attivo non
trova spazio alcuno.

2. La rimozione endoscopica in emergenza è sempre auspicabile per ogni tipo di CE localizzato nello stomaco

L'indicazione e il timing della rimo-
zione endoscopica derivano dal tipo
di CE, dalla sua localizzazione e dalla
presenza di sintomi.

La rimozione endoscopica in e-
mergenza, quindi entro 2 ore dall'in-
gestione, è sempre auspicabile per
tutti CE acuminati e potenzialmente



lesivi, localizzati in esofago, stomaco o duodeno.

Al contrario, se trattasi di un CE smusso localizzato in stomaco o in duodeno, e il bambino risulta asintomatico, è possibile inviarlo a domicilio con l'indicazione al controllo delle feci per verificarne l'avvenuta evacuazione. Alle volte è opportuna la prescrizione di rammollitori fecali per favorirne il transito. In caso di mancata emissione, dopo 4 settimane è opportuno eseguire una radiografia di controllo: se il CE è ancora presente e risulta raggiungibile endoscopicamente, si renderà necessaria la rimozione. Discorso a parte va fatto per i CE di grandi dimensioni (> 2,5 cm di diametro o > 6 cm di lunghezza) e per le batterie a bottone, localizzati in stomaco. Per quanto riguarda i primi e per le batterie a bottone di piccole dimensioni (non al litio, quelle degli orologi da polso) essi possono essere rimossi in elezione se il paziente è asintomatico, o in urgenza (entro le 24 ore) se il paziente presenta sintomi. Le batterie al litio (di dimensioni superiori a 2 cm), invece, possono essere rimosse entro 48 ore se localizzate in stomaco in bambini asintomatici. Le batterie cilindriche "corazzate" localizzate in stomaco si comportano pressoché come CE innocui, ma, se ancora in sede dopo 7-14 giorni, vanno rimosse endoscopicamente

per il rischio di rilascio del contenuto alcalino, caustico.

Se il bambino è sintomatico le indicazioni alla rimozione aumentano e i tempi si accorciano: i CE smussi o di grandi dimensioni localizzati in stomaco o duodeno vanno rimossi entro 24 ore, e le batterie di qualunque tipo, localizzate in stomaco entro 2 ore.

3. In caso di impatto del CE in esofago, se ne può facilitare la discesa mediante la somministrazione di acqua o mollica di pane

La localizzazione in esofago di un CE è sempre una situazione importante, principalmente per due motivi: per il rischio di dislocamento e successiva inalazione e per il rischio di perforazione. Alcuni autori propongono la somministrazione di acqua in ambiente protetto (DEAp), per facilitare l'avanzamento di CE smussi localizzati in esofago distale, in pazienti asintomatici. In verità, le linee guida non sostengono tale approccio per l'alto rischio di inalazione: in pazienti asintomatici ne raccomandano la rimozione endoscopica, ma non in emergenza, bensì entro 24 ore, in modo da verificare una eventuale discesa spontanea. Nel caso in cui il paziente risulti, però, sintomatico, con scialorrea e difficoltà a gestire le secrezioni, ne raccomandano la rimozione in emergenza (entro 2 ore). Medesimo

atteggiamento vale per i boli alimentari (non contenenti ossi, i quali potrebbero indurre lacerazioni). Inoltre, in caso di bolo alimentare, è sempre raccomandata l'esecuzione di biopsie esofagee per escludere patologie esofagee di base quali, prima fra tutte, l'esofagite eosinofila. Di fondamentale importanza, nel caso di ingestione di monete, è la diagnosi differenziale con le batterie a bottone al litio (CR 2032 - 3 V). Queste ultime, infatti, possono generare una corrente elettrica esterna che idrolizza i fluidi tissutali producendo idrossido concentrato al polo negativo e inducendo necrosi tissutale, con esiti potenzialmente catastrofici come emorragie, stenosi, perforazioni e fistole esofago-aortiche che possono essere mortali. Le batterie a bottone al litio si distinguono alla radiografia per la presenza del "segno dell'alone", e richiedono una estrazione endoscopica più rapida possibile, preferibilmente con un cardiocirurgo/chirurgo-toracico in sala. L'angio TC previa rimozione della batteria a bottone è di importante ausilio per il riconoscimento di un eventuale coinvolgimento di vasi ad alta portata come l'aorta, e nell'organizzazione del planning operatorio.

In conclusione, l'ingestione di CE rappresenta l'urgenza endoscopica più frequente in età pediatrica. La sua rilevanza clinica deriva non solo dalla sua alta frequenza, ma anche dalle possibili complicanze ad essa associate, soprattutto in caso di ingestione di batterie a bottone. Nella società odierna, abituata a vivere "di fretta", troppo poco tempo viene spesso dedicato all'informazione e alla prevenzione. Se al medico del Pronto Soccorso spetta il compito di gestire tale circostanza avvalendosi di protocolli diagnostico-terapeutici efficaci, al pediatra di famiglia spetta quello di aiutare a prevenirla ■